

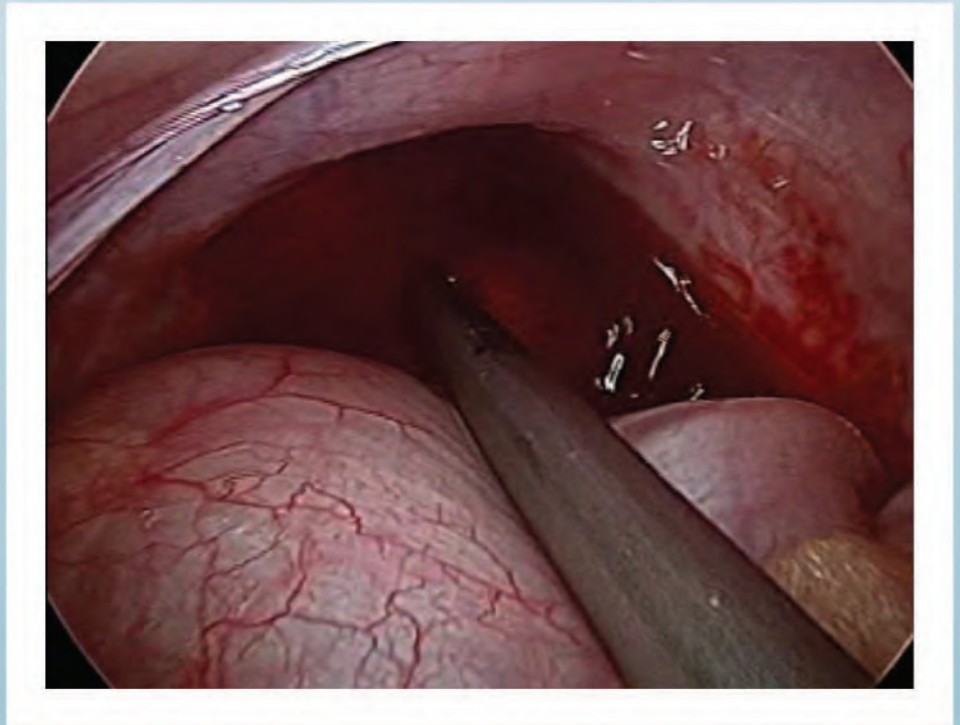
VOL. XXII NÚM. 1 ENERO/MARZO 2021

ISSN 1665-2576

REVISTA MEXICANA DE

# CIRUGÍA ENDOSCÓPICA

ÓRGANO OFICIAL DE DIFUSIÓN ACADÉMICA DE LA ASOCIACIÓN MEXICANA DE CIRUGÍA ENDOSCÓPICA





**Asociación Mexicana de Cirugía Endoscópica, A.C.**


### **Amigo Expositor**

**¿Ya confirmaste tu participación en el  
XXX Congreso Internacional de Cirugía Endoscópica  
que se llevará a cabo del 03 al 07 de mayo del 2022 de  
manera presencial en Puerto Vallarta, Jalisco, México?**

**!!!Reserva tu stand o patrocinio!!!**

**Informes y Reservas en  
[administracion@amce.com.mx](mailto:administracion@amce.com.mx)**





REVISTA MEXICANA DE  
**CIRUGÍA ENDOSCÓPICA**

Órgano Oficial de Difusión Académica de la  
Asociación Mexicana de Cirugía Endoscópica

## Directorio

### Fundador de la Revista

Dr. Samuel Shuchleib Chaba

### Editor Emérito

Dr. Norberto Heredia Jarero†

### Presidente

Dr. Jorge Fernando Ugalde Velásquez

### Editor en Jefe

Dr. Denzil Eduardo Garteiz Martínez

### Co Editores

Dr. Luis Alejandro Weber Sánchez

Dr. Francisco Javier Shiordia Puente

Dr. José Arturo Ciriaco Vázquez García

Dr. Eric Misael Saucedo Moreno

### Comité Editorial

Dr. Eduardo Torices Escalante

Dr. Antonio García Ruíz

Dr. Ricardo Blas Azotla

Dr. Ignacio Díaz Pizarro Graf

Dra. Adriana Hernández López

### Revisores Nacionales

Dr. José Humberto Vázquez Sanders

Dr. Juan Antonio López Corvalá

Dr. Fernando Cerón Rodríguez

Dr. Juan Roberto González Santamaría

Dr. Nelson Rodríguez Huerta

Dr. Javier Benítez Beltrán

Dr. Francisco Javier Shiordia Puente

### Revisores Internacionales

Dr. Ricardo Zugaib Abdalla (Brasil)

Dr. Jorge Elías Daes Deccarett (Colombia)

Dr. Jacques Marescaux (Francia)

Dr. Luis Horacio Toledo-Pereyra (USA)

Dr. Andrés Hanssen Londoño (Venezuela)


### Traductora

Srita. Paola Alejandra Álvarez Villegas

**Revista Mexicana de Cirugía Endoscópica**, Órgano Oficial de Difusión Académica de la Asociación Mexicana de Cirugía Endoscópica. Publicación trimestral editada y distribuida por la Asociación Mexicana de Cirugía Endoscópica. Gral. Juan Cano Núm. 165, Col. San Miguel Chapultepec, 11850, Ciudad de México, Alcaldía Miguel Hidalgo. Tels. 55 1055-8110 / 55 5260-2089. Editor responsable. Dr. Denzil Eduardo Garteiz Martínez: [cirugiaendoscopica@medigraphic.com](mailto:cirurgiaendoscopica@medigraphic.com) Reserva de Derechos al Uso Exclusivo N° 04-2010-093016502300-102. ISSN 1665-2576. Certificado de Licitud de Título N° 12307. Certificado de Licitud de Contenido N° 9870, estos dos últimos otorgados por la Comisión Calificadora de Publicaciones y Revistas Ilustradas de la Secretaría de Gobernación. Arte, diseño, composición tipográfica, pre prensa e impresión por Graphimedic, S.A. de C.V., Coquimbo Núm. 936, Col. Lindavista, 07300, Alcaldía Gustavo A. Madero, Ciudad de México. Tels. 55 8589-8527 al 32. E-mail: [graphimedic@medigraphic.com](mailto:graphimedic@medigraphic.com). El contenido de los artículos, así como las fotografías son responsabilidad exclusiva de los autores. La reproducción parcial o total sólo podrá hacerse previa autorización del editor de la revista. Toda correspondencia debe ser dirigida al editor responsable.



[www.medigraphic.com/cirurgiaendoscopica](http://www.medigraphic.com/cirurgiaendoscopica)



# Asociación Mexicana de Cirugía Endoscópica

## Mesa Directiva 2021-2022

### COMITÉ DIRECTIVO

**Presidente**  
Dr. Jorge Fernando Ugalde Velásquez

**Vicepresidente**  
Dr. José Ignacio Díaz-Pizarro Graf

**Secretaria**  
Dra. Adriana E Liceaga Fuentes

**Prosecretario**  
Dr. José Antonio Licona Ortiz

**Tesorero**  
Dr. Marco Antonio González Acosta

**Protesorero**  
Dr. Francisco Javier Shirdia Puente

### COMITÉS

**Coordinadora del Comité Científico**  
Dra. Stephany Michelle Márquez González

**Miembros del Comité Científico**  
Dr. José Daniel Lozada León  
Dr. Enrique Jiménez Chavarría  
Dr. Israel Augusto González González  
Dr. Miguel Ángel Torres Mendoza  
Dr. David J Ampudia Chávez

**Coordinador del Comité de Educación Médica Continua**  
Dr. Jesús Montoya Ramírez

**Miembros del Comité de Educación Médica Continua**  
Dr. Armando Pereyra Talamantes  
Dr. Carlos Cruz Rubín  
Dr. Mauricio Vargas Cuautle

**Coordinación de Logística Congreso Internacional AMCE**  
Dr. Horacio Gabriel Olvera Hernández  
Dr. Eduardo Torices Escalante

**Comité de Apoyo Local Congreso Internacional**  
Dr. Armando Magdalena Joya Munguía

**Comité de Práctica y Simulación durante Congreso**  
Dr. Vicente González Ruiz  
Dr. Ricardo Blas Azotla

**Coordinadores del Comité de Capacitación y CECE**  
Dr. Eduardo Torices Dardón  
Dr. Ariel Shuchleib Cung

**Coordinadores del Comité de Cirujanos Jóvenes y Residentes**  
Dr. Ricardo José Alcocer Tamayo  
Dr. Edgar Serrano García

**Comité Médico Legal, Asuntos Colegiados Estatutario y Técnico Normativo**  
Dr. Gerardo Ricardo Zurita Navarrete

**Editor en Jefe de la Revista AMCE**  
Dr. Denzil Eduardo Garteiz Martínez

**Co-Editores de la Revista AMCE**  
Dr. Luis Alejandro Weber Sánchez  
Dr. Francisco Javier Shirdia Puente  
Dr. José Arturo Ciriaco Vázquez García  
Dr. Eric Misael Saucedo Moreno

**Comité Editorial**  
Dr. Eduardo Torices Escalante  
Dr. Antonio García Ruiz  
Dr. Ricardo Blas Azotla  
Dr. Ignacio Díaz Pizarro Graf  
Dra. Adriana Hernández López

### Revisores Nacionales

Dr. José Humberto Vázquez Sanders  
Dr. Juan Antonio López Corvalá  
Dr. Fernando Cerón Rodríguez  
Dr. Juan Roberto González Santamaría  
Dr. Nelson Rodríguez Huerta  
Dr. Javier Benítez Beltrán  
Dr. Francisco Javier Shirdia Puente

### Coordinadora del Comité de Credencialización

Dra. Mónica Isabel Clavel Nicolás

### Miembros del Comité de Credencialización

Dr. Antonio Rivera de la Vega  
Dr. José Luis Hernández Ortega

### Coordinadores del Comité de Difusión

Dr. Luis Fabián Cuevas Herrera  
Dr. Jorge Quinto Ruiz  
Dra. Yolotzin Zúñiga García  
Dr. José Luis Peña Quan

### Coordinadores del Comité de Relaciones Internacionales

Dr. Samuel Shuchleib Chaba  
Dr. Fernando Cerón Rodríguez

### Comité de Robótica

Dr. Héctor Faustino Noyola Villalobos  
Dr. Juan Roberto González Santamaría

### Comité de Honor y Justicia

Dr. Ricardo Blas Azotla  
Dra. Adriana Hernández López  
Dr. José Luis Limón Aguilar  
Dr. Eduardo Torices Escalante  
Dr. Horacio Gabriel Olvera Hernández

### Comité de Ética

Dr. Jorge Cueto García  
Dr. César Quirarte Cataño  
Dr. José Humberto Vázquez Sanders  
Dr. Alejandro Weber Sánchez  
Dr. David Lasky Marcovich  
Dr. Antonio García Ruiz  
Dr. Samuel Shuchleib Chaba  
Dr. Fernando Cerón Rodríguez

### DELEGADOS ESTATALES

#### Coordinador de Delegados Estatales

Dr. José Daniel Lozada León

#### Aguascalientes

Dr. José Alejo Gómez Delgado

#### Baja California Norte

Dr. Sergio Verboonen Sotelo

#### Baja California Sur

Dr. Jorge Ignacio Cortés Larrinaga

#### Chiapas

Dr. José Alejandro Inda Toledo

#### Chihuahua

Dr. Jorge Cuauhtémoc Blake Siemsen

#### Coahuila

Dr. Raymundo Sebastián Verduzco Rosan

#### Colima

Dr. Elvis Manuel Flores Becerra

#### Durango

Dr. Gustavo Linden Bracho

#### Guanajuato

Dr. Jorge Lazo de la Vega

### Guerrero

Dr. Javit Kuri Guínto

### Hidalgo

Dr. Juan Roberto González Santamaría

### Jalisco

Dr. Luis Francisco Gómez Hermosillo

### Michoacán

Dr. Fernando Carlos Camargo Ponce de León

### Morelos

Dr. José Daniel Lozada León

### Nuevo León

Dr. Luis Guillermo Menchaca Ramos

### Puebla

Dr. Roberto Alfonso Estrada Gómez

### Querétaro

Dr. Antonio Rivera de la Vega

### Quintana Roo

Dr. Efraín Pacheco Trujillo

### San Luis Potosí

Dr. Pablo Sainz Obregón

### Sinaloa

Dra. Elena López Gavito

### Sonora

Dr. Francisco Javier Prado Fregoso

### Tamaulipas

Dr. Luis Roberto Ramírez Mancillas

### Tabasco

Dr. Raymundo Díaz Seoane

### Veracruz

Dr. Octavio Ávila Mercado

### Yucatán

Dr. Jesús Núñez Hernández

### Zacatecas

Dr. Eduardo Héctor Casale Sánchez

### CONSEJO CONSULTIVO

Dr. Jorge Cueto García  
Dr. Fernando Serrano Berry  
Dr. Jorge Demetrio Muñoz Hinojosa  
Dr. Alejandro Weber Sánchez  
Dr. Óscar Villazón Davico  
Dr. Adrián Carbajal Ramos  
Dr. Mucio Moreno Portillo  
Dr. Samuel Shuchleib Chaba  
Dr. Jorge Alfonso Pérez Castro y Vázquez  
Dr. David Jorge Castillejos Bedwell  
Dr. Alberto Chousleb Kalach  
Dr. Fernando Cerón Rodríguez  
Dr. José Humberto Vázquez Sanders  
Dr. Juan Antonio López Corvalá  
Dr. David Lasky Marcovich  
Dr. Antonio García Ruiz  
Dr. César Quirarte Cataño  
Dr. Carlos González de Cosío Corredo  
Dr. Jorge Ortiz de la Peña Rodríguez  
Dr. Gil Mussan Chelminsky  
Dr. Juan Pablo Pantoja Millán  
Dr. Vicente González Ruiz  
Dr. Ricardo Blas Azotla  
Dra. Adriana Hernández López  
Dr. José Luis Limón Aguilar  
Dr. Eduardo Torices Escalante  
Dr. Horacio Gabriel Olvera Hernández





## Contenido

### Mensaje

- 5 Mensaje navideño  
Jorge Fernando Ugalde-Velásquez, Stephany Michelle Márquez

### Editorial

- 6 Actualización de las instrucciones para los autores de la  
*Revista Mexicana de Cirugía Endoscópica*  
Denzil Garteiz-Martínez

### Artículo original

- 8 Cirugía laparoscópica en incidentaloma suprarrenal  
para el cirujano general: serie de casos  
Martín Adrián Bolívar-Rodríguez, Marcel Antonio Cázarez-Aguilar,  
Pedro Alejandro Magaña-Zavala, Francisco Magaña-Olivas, José Martín Niebla-Moreno

### Artículo de revisión

- 14 Revisión narrativa sobre los efectos del neumoperitoneo  
laparoscópico en modelos experimentales con peritonitis  
Denzil Garteiz-Martínez, Alejandro Weber-Sánchez

### Casos clínicos

- 24 Abdomen agudo por hemangioma cavernoso de epiplón  
roto en un paciente de 8 años: reporte de caso  
Andrés Aldape-Mora, David Ramírez-Reyes, Ramiro Gómez-Arámbulo,  
Brenda Guadalupe Reyna-López, Anahí Alain Salazar-Almanza, Luis Miguel Carrillo
- 28 Manejo endoscópico de adenocarcinoma de vesícula biliar. Presentación de caso  
Cristina Fernández-González de la Vega, Víctor Hugo Hernández-Lozada
- 34 Diverticulitis yeyunal: causa poco frecuente de abdomen agudo en el adulto mayor  
Denzil Garteiz-Martínez, Alejandro Weber-Sánchez, Diego Leonardo Jorge, Rafael Carbó-Romano

### Imágenes clínicas

- 38 Falla en la interpretación ultrasonográfica y tomográfica de la  
colecistitis aguda: presentación de imágenes clínicas  
Denzil Garteiz-Martínez, Horacio Lozano-Zalce



## Contents

### Message

- 5** *Christmas message*  
*Jorge Fernando Ugalde-Velásquez, Stephany Michelle Márquez*

### Editorial

- 6** *Update of the instructions for authors of the Mexican Journal of Endoscopic Surgery*  
*Denzil Garteiz-Martínez*

### Original article

- 8** *Laparoscopic surgery in adrenal incidentaloma for the general surgeon: case series*  
*Martín Adrián Bolívar-Rodríguez, Marcel Antonio Cázarez-Aguilar, Pedro Alejandro Magaña-Zavala, Francisco Magaña-Olivas, José Martín Niebla-Moreno*

### Review

- 14** *Narrative review of the effects of laparoscopic pneumoperitoneum on experimental models with peritonitis*  
*Denzil Garteiz-Martínez, Alejandro Weber-Sánchez*

### Clinical cases

- 24** *Acute abdomen due to ruptured cavernous hemangioma of the omentum in an 8-year-old patient: a case report*  
*Andrés Aldape-Mora, David Ramírez-Reyes, Ramiro Gómez-Arámbulo, Brenda Guadalupe Reyna-López, Anahí Alain Salazar-Almanza, Luis Miguel Carrillo*
- 28** *Endoscopic management of gallbladder adenocarcinoma. Case report*  
*Cristina Fernández-González de la Vega, Víctor Hugo Hernández-Lozada*
- 34** *Jejunal diverticulitis: a rare cause of acute abdomen in the elderly patient*  
*Denzil Garteiz-Martínez, Alejandro Weber-Sánchez, Diego Leonardo Jorge, Rafael Carbó-Romano*

### Clinical images

- 38** *Failure in the interpretation of acute cholecystitis with ultrasound and tomography: clinical images presentation*  
*Denzil Garteiz-Martínez, Horacio Lozano-Zalce*



## Mensaje

# Mensaje navideño

## Christmas message

Jorge Fernando Ugalde-Velásquez,\* Stephany Michelle Márquez†

\* Presidente de la Asociación Mexicana de Cirugía Endoscópica, 2021-2022. México.

† Coordinadora del Comité Científico.

Estimados socios:

Desde el inicio de la pandemia lo hemos dado todo, hemos sacrificado a nuestras familias, nuestra salud misma y hemos vivido jornadas interminables; sin embargo, trabajando siempre con un objetivo, «cuidar de la salud de nuestros pacientes de la mejor manera posible y con los medios a nuestro alcance».

Como sabemos, la pandemia afectó en el ámbito médico no solamente nuestra forma de trabajar, sino inclusive la de relacionarnos como profesionistas de la salud, sin poder seguir reuniéndonos como gremio y actualizarnos en lo que nos apasiona: la cirugía.

Por ello, esperamos que nuestro próximo Congreso en Vallarta 2022, si las condiciones sanitarias lo permiten, sea el punto de encuentro para volver a ver a nuestros queridos colegas y amigos, y disfrutar de la sana convivencia por medio de la actualización médica.

A nombre de la Asociación Mexicana de Cirugía Endoscópica, les deseamos que la paz y la armonía celebrada en esta Navidad, estén presentes todos los días de su año nuevo y que el 2022 sea el portador de la realización de sus sueños y proyectos a nivel personal, profesional y social.

¡Felices fiestas!

[www.medigraphic.org.mx](http://www.medigraphic.org.mx)

Correspondencia: **Dr. Jorge Fernando Ugalde-Velásquez, FACS**  
E-mail: [ugaldejf@yahoo.com.mx](mailto:ugaldejf@yahoo.com.mx)

Citar como: Ugalde-Velásquez JF, Márquez SM. Mensaje navideño. Rev Mex Cir Endoscop. 2021; 22 (1): 5. <https://dx.doi.org/10.35366/102886>





Editorial

## Actualización de las instrucciones para los autores de la *Revista Mexicana de Cirugía Endoscópica*

### Update of the instructions for authors of the *Mexican Journal of Endoscopic Surgery*

Denzil Garteiz-Martínez\*

\* Editor en Jefe de la *Revista Mexicana de Cirugía Endoscópica*. Hospital Ángeles Lomas, Huixquilucan, Estado de México. ORCID: 0000-0002-8479-4076.

En seguimiento al artículo editorial del número anterior sobre las guías de publicación para los diferentes tipos de artículos médicos<sup>1</sup> y siendo congruentes con los cambios que exigen las revistas de alta calidad científica, el comité editorial pone a su disposición las nuevas «Instrucciones para los autores» al final de esta publicación.

Desde hace varios años se ha promovido la estandarización de los procesos para la publicación de documentos científicos y se han descrito diversas guías que, cada vez con más frecuencia, empiezan a ser requeridas por los editores de revistas médicas y deben ser empleadas por los autores.<sup>2</sup> Algunas de las guías más reconocidas y aceptadas, como las de CONSORT, STROBE y CARE, entre otras, cuentan con un sistema muy práctico de *check-list* o listas de verificación, que hemos adaptado y traducido al español para los autores de la *Revista Mexicana de Cirugía Endoscópica*.

Las nuevas instrucciones para los autores siguen estando basadas en las recomendaciones del *International Committee of Medical Journal Editors* <http://www.icmje.org/recommendations/browse/manuscript-preparation/preparing-for-submission.html>, descritas también en el último número de nuestra revista,<sup>3</sup> pero han sido simplificadas de acuerdo al contenido de las siguientes listas de verificación:

1. **Lista de verificación general** con pautas para la estructura y el estilo del trabajo, en donde el autor

encontrará recomendaciones sobre el aspecto general del manuscrito, la configuración de la página de título, extensión del texto, normas para referenciar, características para cuadros, figuras y fotografías, aspectos éticos y agradecimientos.

2. **Listas de verificación específica** con pautas sobre el contenido mínimo esperado para cada tipo de artículo según las guías internacionales, incluyendo especificaciones sobre el título, palabras clave, resumen, introducción, material y métodos, resultados, discusión y conclusiones.

De esta manera, cuando un autor quiera contribuir con un artículo para publicación en nuestra revista, tendrá una referencia con los puntos necesarios para su presentación. Esto no sólo permitirá homogeneizar y elevar la calidad de nuestras publicaciones, sino que facilitará la revisión y aceptación de los trabajos recibidos.

Así mismo, hemos diseñado un «Instructivo para el envío de manuscritos» que describe, paso a paso, la forma de cargar el trabajo en el portal digital de Medigraphic, nuestro administrador editorial. En este portal, el autor podrá incluir cada segmento del texto, cuadros, imágenes, referencias y carta de transferencia de derechos, para que el editor y los revisores puedan iniciar el proceso de evaluación. El portal está habilitado con un sistema que permite comuni-

Correspondencia: **Denzil Garteiz-Martínez**  
E-mail: [denzilgarteiz@yahoo.com](mailto:denzilgarteiz@yahoo.com)

**Citar como:** Garteiz-Martínez D. Actualización de las instrucciones para los autores de la *Revista Mexicana de Cirugía Endoscópica*. Rev Mex Cir Endoscop. 2021; 22 (1): 6-7. <https://dx.doi.org/10.35366/102887>



cación inmediata con los autores, en cada fase del proceso editorial, por medio de avisos de recepción, evaluación, cambios y aceptación de su trabajo.

Esperamos que estas nuevas instrucciones ayuden a nuestros autores en el proceso de preparación de su material científico y que agilice el sistema de selección de artículos para su pronta publicación. Todo este material se encuentra disponible en la liga <https://amce.com.mx/revista/>

## REFERENCIAS

1. Garteiz MD. Guías de publicación para los diferentes tipos de artículos médicos. *Rev Mex Cir Endoscop.* 2020; 21: 183-184.
2. Larson EL, Cortazal M. Publication guidelines need widespread adoption. *J Clin Epidemiol.* 2012; 65: 239-246.
3. Recomendaciones para la preparación, presentación, edición y publicación de trabajos académicos en revistas médicas. *Rev Mex Cir Endoscop.* 2020; 21: 221-229.

[www.medigraphic.org.mx](http://www.medigraphic.org.mx)



Artículo original

## Cirugía laparoscópica en incidentaloma suprarrenal para el cirujano general: serie de casos

### Laparoscopic surgery in adrenal incidentaloma for the general surgeon: case series

Martín Adrián Bolívar-Rodríguez,\* Marcel Antonio Cázarez-Aguilar,\* Pedro Alejandro Magaña-Zavala,\* Francisco Magaña-Olivas,\* José Martín Niebla-Moreno\*

\* Servicio de Cirugía General del Centro de Investigación y Docencia en Ciencias de la Salud de la Universidad Autónoma de Sinaloa en el Hospital Civil de Culiacán. México.

#### RESUMEN

**Introducción:** El incidentaloma suprarrenal se define como una tumoración mayor de 1 cm de diámetro, descubierta durante el examen radiológico realizado sin sospecha de enfermedad suprarrenal. Tiene una prevalencia en estudios radiológicos de 3% a los 50 años, aumentando hasta 7-15% en pacientes ancianos. Cuando está indicada la cirugía, el estándar de oro es la adrenalectomía laparoscópica. **Objetivo:** Describir una serie de tres casos y sus variables en pacientes con incidentaloma suprarrenal resueltos por laparoscopia vía transperitoneal por cirugía general en un hospital de segundo nivel. **Material y métodos:** Estudio observacional y retrospectivo de una serie de tres casos de adrenalectomías laparoscópicas transperitoneales, realizadas de 2016 a 2021 en un hospital de segundo nivel por el mismo equipo quirúrgico. **Resultados:** Tres adrenalectomías laparoscópicas transperitoneales. Edad media de 48 años, dos hombres y una mujer. Los diagnósticos histopatológicos fueron dos adenomas funcionales y un adenoma no funcional. La media del tamaño del tumor fue de 3 cm. El promedio de tiempo quirúrgico fue 90 minutos, 40 mL de sangrado transoperatorio y dos días de estancia hospitalaria. **Conclusiones:** La adrenalectomía laparoscópica transperitoneal es un procedimiento seguro que puede realizarse por cirugía general en un hospital de segundo nivel.

**Palabras clave:** Incidentaloma suprarrenal, adrenalectomía laparoscópica, glándula suprarrenal, tumor suprarrenal.

#### ABSTRACT

**Introduction:** Adrenal incidentaloma is defined as a tumor greater than 1 cm in diameter, discovered during radiological examination performed without suspicion of adrenal disease. It has a prevalence in radiological studies of 3% at 50 years-old, increasing 7-15% in elderly patients. When surgery is indicated, the gold standard is laparoscopic adrenalectomy. **Objective:** To describe a series of three cases and their variables in patients with adrenal incidentaloma resolved by transperitoneal laparoscopy approach by general surgery in a second-level hospital. **Material and methods:** Observational and retrospective study of series of three cases of transperitoneal laparoscopic adrenalectomies, performed from 2016 to 2021 in a second-level hospital by the same surgical team. **Results:** Three transperitoneal laparoscopic adrenalectomies. Mean age 48 years-old, two men and one woman. Histopathological diagnoses were two functional adenoma, and one non-functional adenoma. Mean tumor size was 3 cm. Mean surgical time was 90 minutes, 40 mL of intraoperative bleeding and two days of hospital stay. **Conclusions:** Transperitoneal laparoscopic adrenalectomy is a safe procedure that can be performed by general surgery in a second level hospital.

**Keywords:** Adrenal incidentaloma, laparoscopic adrenalectomy, adrenal gland, adrenal tumor.

www.medigraphic.org.mx

Recibido: 18/09/2021. Aceptado: 15/10/2021.

Correspondencia: **Martín Adrián Bolívar-Rodríguez**

Eustaquio Buelna Núm. 91, Col. Gabriel Leyva, 80030, Culiacán, Sinaloa, México. Tel: 52 66 7713-2606

E-mail: bolivarmartin64@hotmail.com

**Citar como:** Bolívar-Rodríguez MA, Cázarez-Aguilar MA, Magaña-Zavala PA, Magaña-Olivas F, Niebla-Moreno JM. Cirugía laparoscópica en incidentaloma suprarrenal para el cirujano general: serie de casos. Rev Mex Cir Endoscop. 2021; 22 (1): 8-13. <https://dx.doi.org/10.35366/102888>



## INTRODUCCIÓN

El incidentaloma suprarrenal se define como una tumoración mayor de 1 cm en una o ambas glándulas suprarrenales, siendo unilateral en 80-85% de los casos. Esta tumoración tiene la condicionante de ser revelada en algún estudio de imagen realizado por razón ajena a patología suprarrenal u oncológica previamente conocida, incluso en estudios de rutina.<sup>1-3</sup>

Tiene una prevalencia menor de 1% en adultos jóvenes menores de 30 años, 3% en mayores de 50 y hasta 7-15% en mayores de 70 años, siendo más frecuente cuando se asocia con obesidad, diabetes e hipertensión y algunos autores han reportado que predomina en mujeres. En estudios de autopsia se ha encontrado entre 1 y 8%.<sup>1,2,4,5</sup>

La etiología del incidentaloma incluye tumores de la corteza suprarrenal como el adenoma no secretor, adenoma productor de cortisol, adenoma productor de aldosterona, carcinoma adrenocortical y linfoma adrenal. También incluye tumores de la médula suprarrenal como el feocromocitoma benigno y maligno, y depósitos de metástasis de la glándula suprarrenal.<sup>5</sup>

El paciente con diagnóstico de incidentaloma suprarrenal requiere, para su seguimiento y estudio, evaluación clínica completa, evaluación bioquímica hormonal, revisión del estudio tomográfico y valoración por endocrinología.<sup>6</sup>

El perfil hormonal deberá incluir pruebas de catecolaminas suprarrenales, glucocorticoides, mineralocorticoides, andrógenos, estrógenos y estudios para hiper-cortisolismo asintomático como la prueba de inhibición con dexametasona.<sup>5,7</sup>

Los objetivos fundamentales de la evaluación del incidentaloma suprarrenal están encaminados principalmente a descartar funcionalidad bioquímica o malignidad. La mayoría son no funcionales y benignos, por lo que no necesitan tratamiento, pero sí requieren seguimiento radiológico y hormonal.

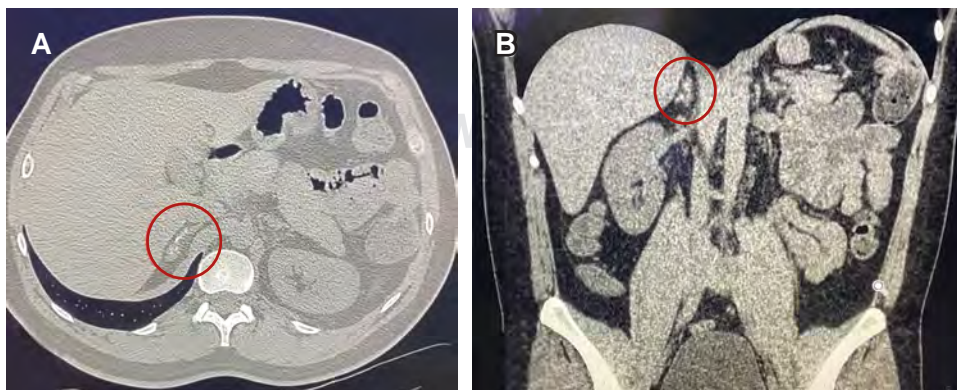
Por otro lado, los incidentalomas que son funcionales y en los que se tiene diagnóstico o sospecha de malignidad, requieren de tratamiento quirúrgico y el de elección es la adrenalectomía.<sup>8</sup>

La adrenalectomía abierta convencional fue el estándar de oro; sin embargo, después de la introducción de la mínima invasión y la primera adrenalectomía transperitoneal laparoscópica en 1992, con las ventajas de mejor visión, más amplio espacio de trabajo y mejor identificación de la glándula suprarrenal de estructuras adyacentes, es considerado como procedimiento seguro, efectivo y aceptable morbilidad, por lo que en la actualidad es el estándar de oro en casos seleccionados.<sup>9-11</sup>

El objetivo de este estudio es describir una serie de casos y sus variables en pacientes con incidentaloma suprarrenal resueltos mediante laparoscopia vía transperitoneal por cirugía general en un hospital de segundo nivel.

## MATERIAL Y MÉTODOS

Estudio observacional y retrospectivo de serie de tres pacientes consecutivos del servicio de cirugía general, a quienes se les realizó adrenalectomía laparoscópica por vía transperitoneal, entre 2016 y 2021, en un hospital de segundo nivel. Las cirugías se efectuaron por el mismo equipo quirúrgico de cirugía general. Los tres pacientes fueron protocolizados en la consulta de cirugía general en donde se solicitaron estudios de perfil hormonal (catecolaminas totales, noradrenalina, adrenalina, dopamina, cortisol, aldosterona, DHEA-S, testosterona, estradiol, metanefrinas y normetanefrinas en orina). En los casos de quienes resultaron normales a estos exámenes, se les hizo la prueba de supresión de dexametasona. A todos se les solicitaron exámenes preoperatorios completos, interconsultas con endocrinología, medicina interna y anestesiología para su valoración y complementación de estudios requeridos como mapeo de presión arterial, electrocardiograma y tomografía abdominal contrastada.



**Figura 1:**

Tomografía abdominal de corte axial (A) y coronal (B) que muestra imagen de tumoración suprarrenal con calcificaciones en suprarrenal derecha (caso 3).

**Tabla 1: Características generales y resultados.**

Variable	Caso			Promedio
	1	2	3	
Edad (años)	41	75	27	48
Sexo	Femenino	Masculino	Masculino	
Hipertensión	Sí	Sí	No	
Diabetes	No	No	No	
Obesidad	No	Sí	No	
Peso (kg)/talla (cm)/IMC	68/151/29.8	95/175/31	82/175/26.8	
Estudio hallazgo/motivo	Tomografía/check up	Tomografía/hernia abdominal	Tomografía/appendicitis	
Tamaño del tumor (cm)	2.8	2.1	4.3	3
Lado	Izquierdo	Izquierdo	Derecho	
Hormonas	Catecolaminas totales: 42 µg (0-110) Noradrenalina: 30 µg (10-70) Adrenalina: 12 µg (0-20) Dopamina: 125 µg (< 600) Cortisol: 8.8 µg/24 h (4-40) Aldosterona: 70 pg/mL (55-310) Androstenediona: 2.4 ng/mL (0.3-3.3) DHEA-S: 55 µg/dL (45-270) Testosterona total: 0.32 nmol/L (0.5-2.4) Estradiol: 57 pg/mL (30-400) PSD: cortisol 1.6 µg/dL	Metanefrinas: 123.0 µg/24 h (25-100) Normetanefrinas: 250.0 µg/24 h (75-300) Metanefrinas totales: 373.0 µg/24 h (25-300)	Metanefrinas: 55.0 µg/24 h (25-100) Normetanefrinas: 125.0 µg/24 h (75-300) Metanefrinas totales: 180.0 µg/24 h (25-300) PSD: cortisol 1.4 µg/dL	
Tiempo quirúrgico (min)	120	80	70	90
Sangrado transquirúrgico (mL)	50	50	20	40
Días de EIH	3	2	1.5	2.1
Histopatológico	Adenoma suprarrenal funcionante (inmunohistoquímica: sinaptofisina positivo)	Adenoma suprarrenal funcionante	Adenoma suprarrenal no funcionante con calcificaciones distróficas sin atipias	
Síntomas posquirúrgicos	14 días posquirúrgico hipertensión arterial en control sin medicamentos	Continúa hipertensión arterial con buen control con medicamento	Asintomático	

IMC = índice de masa corporal; EIH = estancia intrahospitalaria; PSD = prueba de supresión con dexametasona.

El procedimiento quirúrgico utilizado fue con el paciente en decúbito lateral, introducción de trocar de 12 mm en línea axilar anterior a 3 cm por debajo del reborde costal con técnica de Hasson. Se insufló neumoperitoneo a 12 mmHg. Bajo visión directa se colocó el segundo

trocar de 12 mm en línea axilar media y dos más de 5 mm, en línea axilar posterior y media clavicular. En la adrenalectomía izquierda se realizó liberación de ligamento esplenorrenal y esplenocólico para retracción de bazo y cola de páncreas medialmente con disección con



LigaSure™ de 5 mm hasta exponer la glándula y pedículo renal, identificando la vena suprarrenal para su clipaje y sección, seguido de la identificación de arterias suprarrenal inferior, media y superior. En la adrenalectomía derecha se inició con liberación del ligamento triangular y coronal para retracción del hígado cefálicamente y se incidió el ligamento hepatorenal a 2 cm de la unión con el hígado con disección con LigaSure™ hasta localizar la glándula y vena cava infrahepática, identificando vena suprarrenal para clipaje y sección, seguido de arterias suprarrenales media, inferior y superior. Se utilizó LigaSure™ de 5 mm en todos los casos y Hem-o-lok® para su clipaje, la pieza quirúrgica se extrajo introducida en Endobag por orificio de segundo trocar.

Las variables analizadas fueron: edad, sexo, comorbilidades (hipertensión, diabetes mellitus, obesidad, peso, talla, índice de masa corporal), estudio donde se detectó incidentaloma y el motivo de llevarlo a cabo, tamaño y lado del tumor, hormonas, tiempo quirúrgico, sangrado transquirúrgico, días de estancia hospitalaria, histopatológico y síntomas posquirúrgicos. Se utilizaron promedios simples solamente.

## RESULTADOS

Se realizaron tres adrenalectomías laparoscópicas transperitoneales, en el periodo de 2016 a 2021. La edad media de presentación fue de 48 años, dos del sexo masculino y uno del femenino. El estudio en donde se realizó el hallazgo de incidentaloma fue la tomografía en los tres pacientes. En la mujer, el motivo fue una revisión de rutina (*check-up*).

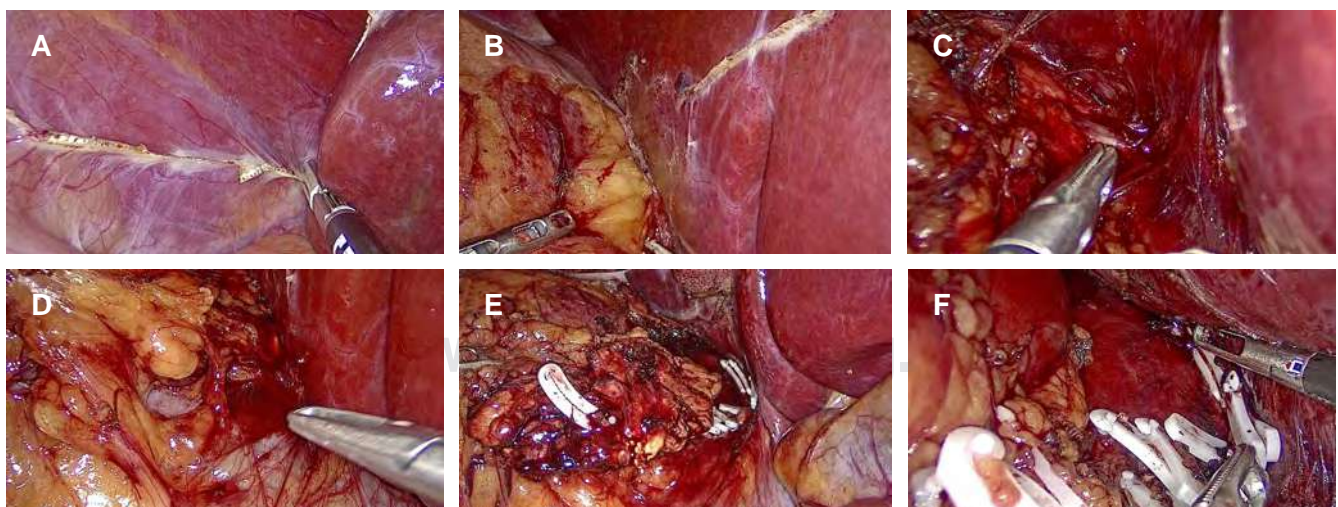
En los hombres, uno fue por protocolo preoperatorio de hernia de pared abdominal y el otro por dolor abdominal por apendicitis (*Figura 1*). A los tres pacientes se les efectuaron valoraciones hormonales, en dos de ellos resultaron normales, por lo que se les hizo la prueba de supresión de dexametasona reportándose en parámetros normales (*Tabla 1*). Ninguno tenía antecedentes oncológicos.

Dos pacientes presentaban hipertensión arterial, el de 75 años con buen control bajo tratamiento médico y el femenino de 41 años con difícil control en los últimos meses, ambos fueron sometidos a exámenes cardiológicos y evaluados por endocrinología y medicina interna sin demostrar otra patología. A todos se les dio seguimiento con tomografía abdominal contrastada, sólo en el paciente de 75 años se evidenció aumento de tamaño del tumor.

La decisión de cirugía fue diferente en los tres casos, en la mujer fue la hipertensión arterial de difícil control a pesar del análisis hormonal completo con parámetros normales. En el paciente de 75 años fue la hipertensión arterial que, aunque controlada, presentaba metanefrinas elevadas y aumento de tamaño del tumor en menos de seis meses. En el paciente de 27 años por tamaño del tumor, edad y calcificaciones en glándula suprarrenal.

Las cirugías se llevaron a cabo sin incidentes ni complicaciones (*Figura 2*). La media del tamaño del tumor fue de 3 cm. El promedio de tiempo quirúrgico fue de 90 minutos, 40 mL de sangrado transoperatorio y dos días de estancia hospitalaria (*Tabla 1*).

El diagnóstico histopatológico fue dos adenomas funcionales y uno no funcional con calcificaciones sin atipias.



**Figura 2:** Adrenalectomía laparoscópica transperitoneal derecha: **A)** Liberación hepática de ligamento triangular y coronal. **B)** Apertura del ligamento hepatorenal. **C)** Exposición de vena suprarrenal para clipaje. **D)** Exposición de arteria inferior suprarrenal para clipaje. **E)** Escisión completa de glándula suprarrenal. **F)** Lecho quirúrgico posadrenalectomía (caso 3).



## DISCUSIÓN

La adrenalectomía transperitoneal laparoscópica es el procedimiento de elección para el incidentaloma suprarrenal; si bien, se considera que debe ser llevado a cabo en un centro especializado, con equipo multidisciplinario y por un cirujano endócrino en hospitales de referencia y alta especialidad.<sup>12,13</sup>

En este estudio, con procedimientos realizados en nuestro centro como hospital de segundo nivel, se recabaron tres casos en un periodo de cinco años, con edades de 27, 41 y 75 años, quedando dos de ellos por debajo y otro por arriba de la edad promedio de 55 años que se reporta en la literatura.<sup>14,15</sup>

Referente al sexo, el masculino fue el más frecuente, no coincidiendo con lo descrito en la literatura que menciona 60% más predominante el sexo femenino;<sup>6,16</sup> no obstante, estudios como el de Sherlock y colaboradores,<sup>5</sup> señalan que al menos en reportes que analizaron autopsias no se observa este comportamiento.

El primer estudio de imagen en donde se detectó el incidentaloma fue la tomografía abdominal en todos los pacientes. Durante su evaluación inicial, en la revisión de las tomografías se observó que todos presentaban tumores de tamaño promedio de 3 cm y densidad UH  $\leq$  10, con relación a datos clínicos de sospecha en dos pacientes, haciéndolos candidatos a protocolo para potencial tratamiento quirúrgico.<sup>1,7</sup>

Se solicitaron valoraciones hormonales a todos los pacientes, las cuales resultaron con parámetros normales en dos de ellos, por lo que se les hizo la prueba de supresión de dexametasona para excluir el síndrome de Cushing, que es la causa más frecuente de hipercortisolismo asintomático de incidentaloma suprarrenal (11%).<sup>7</sup> Un paciente resultó con elevación de metanefrinas en orina relacionada con hipertensión arterial de fácil control sin otro dato clínico, este resultado de laboratorio puede encontrarse en casos con incidentaloma suprarrenal sin presentar hallazgos clínicos característicos durante su estudio protocolario en 4 a 9% de los pacientes.<sup>1</sup>

En cuanto a la hipertensión arterial de la paciente de 41 años no se pudo demostrar alteración bioquímica hormonal en los resultados de laboratorio que evidenciara la funcionalidad del incidentaloma y al no encontrarse otra causa de la hipertensión de difícil control, se decidió por la cirugía, como probable adenoma funcional, reportando la inmunohistoquímica del tumor reactividad a sinaptofisina, resultado que está asociado con tumores funcionales, y aunque no se solicitaron cromogranina, queratina ni S100, no se descartó origen neuroendocrino,<sup>17</sup> demostrando funcionalidad del tumor y, por ende, la causa de la hipertensión. En cuanto al paciente de 75 años, la hipertensión

arterial era de fácil control con medicamentos, aunque los valores de metanefrinas estaban elevados, eran muy sutiles y éstos pueden ser alterados por múltiples medicamentos, dieta, estrés, etc.;<sup>8</sup> con todo, no se descartó que se tratará de hipertensión arterial por el tumor, considerándolo un hallazgo clínico asociado, siendo la indicación primordial de cirugía el aumento del tamaño del tumor en más de 20% en seis meses.<sup>8</sup>

Las indicaciones de cirugía en los tres pacientes fueron diferentes, pero todas están descritas en la literatura, tales como: pacientes jóvenes con incidentalomas mayores de 4 cm y evidencias radiológicas de malignidad; aumento del tamaño del incidentaloma en un lapso de tres a seis meses superior a 20% de su diámetro mayor; alteraciones hormonales que evidencien funcionalidad del tumor aunado a datos clínicos, incluso en el paciente con persistencia de sintomatología derivada de exceso de hormonas suprarrenales, sin evidencia de alteración en laboratorio, excluyendo otras causas y por consenso multidisciplinario, entre otras.<sup>1,5,8,18</sup>

Los resultados obtenidos de las cirugías en nuestro estudio en relación al tamaño del tumor encontrado, sangrado transoperatorio y días de estancia hospitalaria guardan similitud con lo publicado en la literatura revisada, con algunas diferencias en la duración de la cirugía, que algunos autores reportan tiempos promedios menores; sin embargo, coincidimos con el tiempo quirúrgico descrito entre sus rangos.<sup>6,9,12,15</sup>

En cuanto al comportamiento de la hipertensión arterial posterior a la adrenalectomía, el paciente de 75 años continuó con su padecimiento con adecuado y fácil control con un medicamento, situación que puede suceder hasta en 33% de los casos. En cambio, la mujer de 41 años presentó remisión de la hipertensión a los 14 días del posoperatorio, sin requerir de tratamiento médico, situación clínica que sucede hasta en 67% de los pacientes después de la cirugía.<sup>3</sup>

Los diagnósticos definitivos por histopatología fueron dos adenomas funcionales y uno no funcional con calcificaciones distróficas sin atipias, resultados que no coinciden con lo descrito en la literatura revisada, en donde se señala al adenoma no funcional benigno (70-80%)<sup>17</sup> como el diagnóstico más frecuente entre los incidentalomas suprarrenales.

Respecto al seguimiento posterior a la adrenalectomía laparoscópica, los tres pacientes de nuestra serie presentaron resultados favorables, incluso a cinco, cuatro y un año de la cirugía, ya que se encuentran sin datos clínicos que sugieran actividad bioquímica hormonal, coincidiendo con lo encontrado en investigaciones que reportan mejoría significativa de los síntomas preoperatorios con seguimiento a largo plazo.<sup>6</sup>

En nuestro estudio son pocos casos, considerándose una limitación; no obstante, a pesar de que nuestro centro no es un hospital de referencia o alta especialidad para contar con volumen de pacientes, nuestros resultados en la realización de la adrenalectomía laparoscópica transperitoneal guardan similitud con lo reportado en la literatura.

### CONCLUSIONES

El incidentaloma suprarrenal requiere de una adecuada evaluación integral para determinar la indicación de su tratamiento quirúrgico. La adrenalectomía laparoscópica transperitoneal es el estándar de oro en casos seleccionados y puede llevarse a cabo de forma segura en un hospital de segundo nivel por cirujanos generales con el conocimiento, habilidad y destreza para realizarla.

### REFERENCIAS

- Gómez RM, Chervín R, Pardes EM, Lupi S, Surraco ME, Herrera J et al. Evaluación diagnóstica y terapéutica del incidentaloma suprarrenal. *Rev Argent Endocrinol Metab.* 2016; 53: 51-58.
- Román-González A, Londoño MP, Díaz J, Builes C, Gutiérrez J. Incidentaloma adrenal. Estado del arte. *Acta Med Colomb.* 2015; 40: 318-325.
- Kelsall A, Iqbal A, Newell-Price J. Adrenal incidentaloma: cardiovascular and metabolic effects of mild cortisol excess. *Gland Surg.* 2020; 9: 94-104.
- Glazer DI, Mayo-Smith WW. Management of incidental adrenal masses: an update. *Abdom Radiol.* 2020; 45: 892-900.
- Sherlock M, Scarsbrook A, Abbas A, Fraser S, Limumpornpetch P, Dineen R et al. Adrenal incidentaloma. *Endocr Rev.* 2020; 41: 775-820.
- Gaujoux S, Aimé A, Assié G, Ciuni R, Bonnet S, Tenenbaum F et al. Adrenalectomy for incidentaloma: lessons learned from a single-centre series of 274 patients. *ANZ J Surg.* 2018; 88: 468-473.
- Lee JM, Kim MK, Ko SH, Koh JM, Kim BY, Kim SW et al. Clinical guidelines for the management of adrenal incidentaloma. *Endocrinol Metab.* 2017; 32: 200-218.
- Araujo-Castro M, Iturregui GM, Calatayud GM, Parra RP, Gracia GP, Hanzu FA et al. Guía práctica sobre la evaluación inicial, seguimiento y tratamiento de los incidentalomas adrenales. Grupo de patología adrenal de la Sociedad Española de Endocrinología y Nutrición. *Endocrinol Diabetes Nutr.* 2020; 67: 408-419.
- Teksoz S, Kilboz BB, Bükey Y. Experience of an endocrine surgeon in laparoscopic transperitoneal adrenalectomy. *BMC Surg.* 2019; 19: 134.
- Bello GJA, Luna MJ, Cruz ZA, Mata QCJ, Sánchez VAA. Adrenalectomía laparoscópica. Reporte de 12 casos y revisión de la literatura. *Rev Mex Cir Endoscop.* 2013; 14: 160-164.
- Kwak J, Lee KE. Minimally invasive adrenal surgery. *Endocrinol Metab.* 2020; 35: 774-783.
- Conzo G, Gambardella C, Candela G, Sanguinetti A, Polistena A, Clarizia G et al. Single center experience with laparoscopic adrenalectomy on a large clinical series. *BMC Surg.* 2018; 18: 2.
- Lindeman B, Hashimoto DA, Bababekov YJ, Chang DC, Hodin RA, Phitayakorn R. Fifteen years of adrenalectomies: impact of specialty training and operative volume. *Surgery.* 2018; 163: 150-156.
- Yilmaz N, Avsar E, Tazegul G, Sari R, Altunbas H, Kemal BM. Clinical characteristics and follow-up results of adrenal incidentaloma. *Exp Clin Endocrinol Diabetes.* 2021; 129: 349-356.
- Di Buono G, Buscemi S, Lo Monte AI, Geraci G, Sorce V, Citarrella R et al. Laparoscopic adrenalectomy: preoperative data, surgical technique and clinical outcomes. *BMC Surg.* 2019; 18 (Supp 1): 128.
- Alberici L, Paganini AM, Ricci C, Balla A, Ballarini Z, Ortenzi M et al. Development and validation of a preoperative "difficulty score" for laparoscopic transabdominal adrenalectomy: a multicenter retrospective study. *Surg Endosc.* 2021. Epub ahead of print.
- Herrera LS, Ortega AC, Aguilar SM, Corrales SH. Adenoma corticoadrenal, presentándose como un incidentaloma. Presentación de un caso y revisión de la literatura. *Rev Chil Cir.* 2018; 70: 173-177.
- Maas M, Nassiri N, Bhanvadia S, Carmichael JD, Duddalwar V, Daneshmand S. Discrepancies in the recommended management of adrenal incidentalomas by various guidelines. *J Urol.* 2021; 205: 52-59.



Artículo de revisión

## Revisión narrativa sobre los efectos del neumoperitoneo laparoscópico en modelos experimentales con peritonitis

### Narrative review of the effects of laparoscopic pneumoperitoneum on experimental models with peritonitis

Denzil Garteiz-Martínez,\* Alejandro Weber-Sánchez\*

\* Hospital Ángeles Lomas. México.

#### RESUMEN

El uso de laparoscopia en casos de peritonitis es un tema que ha motivado gran controversia debido a las contradicciones que se encuentran en la literatura acerca de los efectos que puede tener el neumoperitoneo sobre el estado inmunológico, infeccioso y hemodinámico de los sujetos. Con el objetivo de evaluar lo que se sabe en la actualidad sobre este tema, se realizó una revisión narrativa de los últimos 25 años, con 37 publicaciones en modelo animal, referentes a los efectos del neumoperitoneo en peritonitis. Debido a la gran diversidad de resultados, es difícil extraer conclusiones absolutas de estos estudios, pero podemos resumir algunos de los hallazgos más relevantes: el uso de neumoperitoneo puede asociarse a mayor tasa de complicaciones sépticas cuando la peritonitis ha sido prolongada o contiene inóculos bacterianos más abundantes; la combinación de peritonitis con neumoperitoneo dañan el peritoneo parietal, pero no es claro si esto puede favorecer la posibilidad de translocación bacteriana y endotoxemia; a mayor presión de neumoperitoneo se pueden producir cambios hemodinámicos adicionales, tales como la disminución en la perfusión esplácnica o la cardiodepresión, que exacerban los efectos hemodinámicos de la peritonitis; existe evidencia de que los animales con peritonitis sometidos a neumoperitoneo presentan mejor respuesta inflamatoria y más adecuada preservación de su estado inmunológico.

**Palabras clave:** Peritonitis, neumoperitoneo, laparoscopia, modelo animal.

#### ABSTRACT

*The use of laparoscopy in cases of peritonitis has generated great controversy due to the contradictory results found in the literature over the effects that pneumoperitoneum can have on the infectious, immunologic, and hemodynamic states of the subjects. With the objective of evaluating what is currently known about the effects of pneumoperitoneum on peritonitis a narrative review, of the last 25 years, was conducted using 37 animal-model publications. Due to the great diversity in results, it is difficult to obtain absolute conclusions, but we can summarize the most important findings as follows: the use of pneumoperitoneum can be associated with a higher rate of septic complications when peritonitis has been prolonged and when the bacterial inoculum is greater; the combination of peritonitis and pneumoperitoneum cause parietal peritoneum damage but it is not clear whether this may favor bacterial translocation and endotoxemia; higher pneumoperitoneum pressures, in association with peritonitis, may produce additional hemodynamic changes such as reduced splanchnic perfusion and cardiodepression that exacerbate the effects of peritonitis; there is evidence that animals with peritonitis that undergo exposure to pneumoperitoneum have a better inflammatory response and a superior preservation of their immunologic status.*

**Keywords:** Peritonitis, pneumoperitoneum, laparoscopy, animal model.

[www.medigraphic.org.mx](http://www.medigraphic.org.mx)

Recibido: 25/09/2021. Aceptado: 07/10/2021.

Correspondencia: **Dr. Denzil Garteiz-Martínez**

Hospital Ángeles Lomas

Vialidad de la Barranca s/n C410, Valle de las Palmas, 52763, Huixquilucan, Estado de México. Tel: 55 5246-9527, 55 5246-5000, ext. 4410

E-mail: [denzilgarteiz@yahoo.com](mailto:denzilgarteiz@yahoo.com)

**Citar como:** Garteiz-Martínez D, Weber-Sánchez A. Revisión narrativa sobre los efectos del neumoperitoneo laparoscópico en modelos experimentales con peritonitis. Rev Mex Cir Endoscop. 2021; 22 (1): 14-23. <https://dx.doi.org/10.35366/102889>



## INTRODUCCIÓN

El progreso y la difusión que han tenido las intervenciones laparoscópicas en los últimos 30 años es indiscutible. Los beneficios de la mínima invasión han demostrado claras ventajas en diversos procedimientos y con el tiempo esto ha fomentado el interés de los cirujanos por aplicar el abordaje laparoscópico en prácticamente todas las áreas de la cirugía abdominal, incluyendo las patologías asociadas con sepsis peritoneal. Sin embargo, en este campo en particular, el uso de la laparoscopia es un tema que ha motivado gran controversia, debido a las contradicciones que se encuentran en la literatura acerca de los efectos que puede tener el neumoperitoneo en sujetos con peritonitis.<sup>1</sup> Por una parte, hay artículos que reportan efectos nocivos como el aumento de bacteremia, choque séptico y mortalidad, mientras que otros encuentran menor respuesta inflamatoria sistémica, mejor reserva inmunológica y menos complicaciones sépticas. Desde los cambios metabólicos, fisiológicos y mecánicos provocados por el neumoperitoneo, hasta los efectos en la diseminación sistémica de la infección y las variaciones en la modulación inmunológica, todos son conceptos que han sido estudiados en modelos de experimentación y han generado información muy interesante.

En esta revisión se analizan los resultados de estudios experimentales en modelo animal, que comparan la laparotomía vs laparoscopia en modelos de sepsis abdominal, para valorar en forma crítica lo que hemos aprendido de ellos y cómo podemos aplicar estos conocimientos a la práctica clínica con nuestros pacientes.

## MATERIAL Y MÉTODOS

Se realizó una búsqueda de artículos médicos, de los últimos 25 años, en idioma inglés, que tuvieran como objetivo estudiar los efectos del neumoperitoneo en animales de experimentación sometidos a peritonitis. A través del sistema electrónico de PubMed, se utilizaron como guías de búsqueda las palabras: peritonitis, laparoscopia, neumoperitoneo, endotoxemia, bacteremia, choque séptico y modelo animal. Se consideraron 37 publicaciones: un artículo de revisión y 36 estudios de investigación clínica. Al ser una revisión narrativa, no se efectuó análisis estadístico de los resultados, sino que se examinaron y compararon las variables reportadas por los investigadores y las conclusiones obtenidas de los diferentes estudios.

## DISCUSIÓN

Los resultados de las investigaciones sobre los efectos del neumoperitoneo en el estado inmuno-infeccioso de los

animales con sepsis abdominal son muy interesantes, y aunque no se pueden extrapolar directamente a los efectos en el humano, sí nos pueden ayudar a comprender lo que podría suceder en pacientes con peritonitis sometidos a procedimientos laparoscópicos. Todos los estudios fueron realizados en modelos animales (ratas, conejos, perros o puercos). La mayoría de ellos utilizaron algún modelo para inducir peritonitis (inóculos bacterianos o fecales, perforación intestinal, etc.) y posteriormente evaluaron diversos parámetros de sepsis (hemocultivos, niveles de citoquinas, cuentas leucocitarias, cambios metabólicos y hemodinámicos, marcadores inmunológicos, etc.) en grupos sometidos a laparotomía comparados con laparoscopia.

En las tablas se resume el resultado de los 36 ensayos clínicos revisados. Catorce reportes concluyeron que el neumoperitoneo produce efectos adversos como el aumento de translocación bacteriana, endotoxemia, choque séptico y cambios ultraestructurales en el peritoneo (*Tabla 1*). Nueve artículos no pudieron demostrar diferencias significativas provocadas por el neumoperitoneo relacionados a la traslocación bacteriana, endotoxemia, sepsis, formación de abscesos intraabdominales o cambios en el estado hemodinámico de los animales (*Tabla 2*) y otros 13 demostraron beneficios del neumoperitoneo, con menor respuesta inflamatoria sistémica y mayor conservación de la respuesta inmunológica (*Tabla 3*). Para efectos de discusión, se analizaron las principales conclusiones de estos informes y se agruparon de acuerdo con cuatro tipos de efectos que puede tener el neumoperitoneo en pacientes con peritonitis:

1. Efectos dependientes del tiempo de evolución con peritonitis y la magnitud del inóculo de contaminación.
2. Efectos del neumoperitoneo sobre los cambios estructurales del peritoneo parietal.
3. Efectos provocados por el pH del bióxido de carbono (CO<sub>2</sub>) y la presión intraabdominal.
4. Efectos sobre la respuesta inflamatoria sistémica y el estado inmunológico.

### 1. Efectos del tiempo de evolución y magnitud del inóculo en animales con peritonitis

Bloechle, uno de los autores que más ha publicado sobre este tema, presenta cuatro estudios de gran relevancia. En 1995 evaluó los efectos de la peritonitis por perforación gástrica en ratas sometidas a neumoperitoneo o a laparotomía en intervalos de 6, 9, 12 y 24 horas.<sup>2</sup> Encontró que a las 6 y 9 horas de establecida la contaminación peritoneal, no había diferencia entre los grupos. No obs-

**Tabla 1: Estudios que mostraron efectos adversos del neumoperitoneo en animales con peritonitis.**

Autor y año	Modelo experimental			Grupos	Resultado principal del estudio
	Animal	Modelo	Variables		
Bloechle, 1995 <sup>2</sup>	Ratas	Peritonitis por perforación gástrica	Hemocultivos, cultivos de peritoneo	Laparotomía vs laparoscopia	Más hemocultivos y cultivos de líquido peritoneal positivos a las 12 y 24 horas de peritonitis
Eleftheriadis, 1996 <sup>3</sup>	Ratas	Sin peritonitis	Perfusión intestinal, traslocación bacteriana	Laparotomía vs laparoscopia	Disminución de la perfusión y la actividad metabólica intestinal y mayor producción de radicales libres y translocación bacteriana
Evasovich, 1996 <sup>4</sup>	Ratas	Peritonitis por inóculos de <i>E. coli</i>	Traslocación bacteriana	Laparotomía vs laparoscopia	Aumento de traslocación bacteriana con base en la magnitud del inóculo (contaminación)
Bloechle, 1998 <sup>5</sup>	Puercos	Peritonitis por perforación gástrica	Mortalidad, bacteremia, endotoxemia	Laparotomía vs laparoscopia	Mayor mortalidad, bacteremia, endotoxemia y choque séptico a las 12 horas de peritonitis
Ipek, 1998 <sup>6</sup>	Ratas	Peritonitis por cecostomía	Traslocación bacteriana	Laparotomía vs laparoscopia	Aumento de traslocación bacteriana con base en la magnitud del inóculo (contaminación)
Grief, 1998 <sup>7</sup>	Puercos	Edotoxemia inducida	Hemodinamia, efectos cardiacos	Laparoscopia vs laparotomía	Cambios hemodinámicos más acentuados y un efecto cardiodepresivo provocado por la acidosis
Bloechle, 1999 <sup>8</sup>	Ratas	Peritonitis por perforación gástrica	Ultraestructura del peritoneo parietal	Laparotomía vs laparoscopia	Mayor daño en la ultraestructura de las microvellosidades y uniones celulares del peritoneo parietal
Bloechle, 1999 <sup>9</sup>	Puercos	pH mucosa gástrica	Mucosa gástrica, circulación esplácnica	Laparotomía vs laparoscopia	Descenso del pH de la mucosa gástrica de más del doble y mayor isquemia esplácnica
Sare, 2001 <sup>10</sup>	Ratas	Peritonitis por inóculo de <i>E. coli</i>	Hemocultivos	Laparotomía vs laparoscopia	Mayor número de colonias bacterianas en los hemocultivos después de 8 a 16 horas de peritonitis
Erenoglu, 2001 <sup>11</sup>	Ratas	Perforación por inóculo de <i>E. coli</i>	Bacteremia	Laparoscopia con CO <sub>2</sub> vs helio	Menor incidencia de bacteremia con helio a las 6 horas de haber sido inculados con <i>E. coli</i>
Sare, 2003 <sup>12</sup>	Ratas	Perforación por inóculo de <i>B. fragilis</i>	Crecimiento bacteriano	Laparoscopia con CO <sub>2</sub> vs N <sub>2</sub> O	Mayor crecimiento bacteriano en el grupo con CO <sub>2</sub> comparado con N <sub>2</sub> O
Horattas, 2003 <sup>13</sup>	Ratas	Perforación por inóculo de <i>E. coli</i>	Traslocación bacteriana	Laparoscopia a diferentes presiones y CO <sub>2</sub> vs helio	Mayor traslocación bacteriana, pero no se encontró diferencia en cuanto al tipo de gas utilizado
Youssef, 2008 <sup>14</sup>	Puercos	Peritonitis por perforación cecal	Biopsia hepática y pruebas de función hepática	Laparoscopia vs laparotomía	Mayores cambios histopatológicos en biopsias hepáticas y en pruebas de función hepática después de 12 horas de sepsis
Chatzimavroudis, 2009 <sup>15</sup>	Conejos	Peritonitis por perforación cecal	Bacteremia, leucocitosis, procalcitonina, PCR, supervivencia	Laparoscopia a diferentes presiones y duración de neumoperitoneo	El uso de presiones de 10 mmHg (comparado con presiones de 15 mmHg) redujo la severidad de la sepsis y ayudó a prolongar la supervivencia, independientemente de la duración de la exposición al CO <sub>2</sub>



tante, a las 12 y 24 horas, el número de hemocultivos y de cultivos peritoneales positivos, así como la severidad de la peritonitis, fueron estadísticamente mayores en los grupos sometidos a neumoperitoneo. En su segunda investigación,<sup>5</sup> en un modelo similar con puercos, encontró que a las 6 horas de perforación gástrica no había diferencia entre los grupos, pero a las 12 horas de peritonitis, el grupo de laparoscopia presentó mayores índices de mortalidad, bacteremia, endotoxemia y choque séptico. La conclusión de estos dos primeros estudios fue que después de 12 horas de contaminación peritoneal, el neumoperitoneo favorece el desarrollo de bacteremia, endotoxemia y choque séptico y, por lo tanto, sugiere que se debe tener mayor escrutinio al realizar

este abordaje en el humano con peritonitis séptica de varias horas de evolución.

Estos mismos hallazgos han sido reportados por otros autores. En uno de ellos utilizaron inóculos con *E. coli* y *B. fragilis* en ratas y encontraron un mayor número de colonias bacterianas en los hemocultivos después de 8 a 16 horas de contaminación en el grupo sometido a neumoperitoneo.<sup>10</sup> En un segundo artículo se analizó la diferencia de utilizar neumoperitoneo con CO<sub>2</sub> o con óxido nitroso (N<sub>2</sub>O) y encontró mayor crecimiento bacteriano en el grupo con CO<sub>2</sub>, lo cual lo lleva a sugerir que el N<sub>2</sub>O puede ser menos nocivo al limitar el crecimiento de microorganismos anaerobios.<sup>12</sup> También existe un estudio que reporta mayores cambios histopatológicos en biopsias hepáticas y en pruebas de

**Tabla 2:** Estudios que no mostraron diferencias por el neumoperitoneo en animales con peritonitis.

Autor y año	Modelo experimental				Resultado principal del estudio
	Animal	Modelo	VARIABLES	Grupos	
Gurtner, 1995 <sup>16</sup>	Conejos	Peritonitis por inóculo con <i>E. coli</i>	Bacteremia, endotoxemia	Laparotomía vs laparoscopia	No hubo diferencia estadísticamente significativa en el desarrollo de bacteremia o endotoxemia
Dugue, 1995 <sup>17</sup>	Ratas	Peritonitis por perforación de íleon terminal	Hemocultivos	Laparotomía vs laparoscopia	No pudo demostrar diferencia en el número de hemocultivos positivos
Jacobi, 1997 <sup>18</sup>	Ratas	Peritonitis por inóculo fecal	Bacteremia, abscesos	Laparotomía vs laparoscopia	Demostró que el neumoperitoneo no aumenta el índice de bacteremia o de formación de abscesos intraabdominales
Ozmen, 1999 <sup>19</sup>	Conejos	Peritonitis por inóculo con <i>E. coli</i>	Bacteremia, endotoxemia	Laparotomía vs laparoscopia	No hubo diferencia estadísticamente significativa en el desarrollo de bacteremia o endotoxemia
Palombo, 1999 <sup>20</sup>	Puercos	Peritonitis por inóculo bacteriano	Estado hemodinámico	Lavado de cavidad abierto vs laparoscópico	No encontró cambios significativos en el estado hemodinámico
Collet, 2000 <sup>21</sup>	Perros	Peritonitis por inóculo con <i>E. coli</i>	Bacteremia, estado metabólico y hemodinámico	Laparotomía vs laparoscopia	No pudo demostrar mayores efectos metabólicos / hemodinámicos adversos o bacteremia
Clary, 2002 <sup>22</sup>	Puercos	Peritonitis por inóculo fecal	Respuesta inmunológica, PCR, leucocitos, FNT	Laparotomía vs laparoscopia	Se encontró que aunque el neumoperitoneo induce mayor hipercapnia, acidemia e hipertensión transoperatoria, no fue posible demostrar diferencia en el estado inmunológico
Barbaros, 2004 <sup>23</sup>	Ratas	Peritonitis por inóculo con <i>E. coli</i>	Bacteremia, infección	Laparotomía vs laparoscopia	No encontró diferencias en cuanto a bacteremia o infección
Strobel, 2006 <sup>24</sup>	Ratas	Pancreatitis necrosante infectada	Citoquinas, traslocación bacteriana	Laparotomía vs laparoscopia	No mostró una mayor liberación de citoquinas o translocación bacteriana

PCR = Proteína C reactiva; FNT = Factor de necrosis tumoral.

**Tabla 3: Estudios que mostraron efectos favorables del neumoperitoneo en animales con peritonitis.**

Autor y año	Modelo experimental				Resultado principal del estudio
	Animal	Modelo	Variables	Grupos	
Trokel, 1994 <sup>25</sup>	Ratas	Peritonitis por inóculo fecal	Hipersensibilidad tardía	Laparotomía vs laparoscopia	Mejor preservación de la respuesta de hipersensibilidad tardía en ratas sometidas a laparoscopia
Collet, 1995 <sup>26</sup>	Puercos	Peritonitis por inóculo con <i>E. coli</i>	Estrés fisiológico e inmunológico	Laparotomía vs laparoscopia	La expresión de antígenos sistémicos y locales clase II, así como la actividad del FNT, fue mayor en el grupo de cirugía abierta y el resultado global de la respuesta inflamatoria fue más eficiente en los sometidos a laparoscopia
Balagué, 1999 <sup>27</sup>	Ratones	Peritonitis por inóculo con <i>E. coli</i>	Citoquinas, leucocitos, datos de sepsis	Laparotomía vs laparoscopia	El neumoperitoneo con CO <sub>2</sub> favorece la respuesta inmunológica con menor producción de citoquinas intraperitoneales, menor elevación de leucocitos y disminución de los efectos clínicos de la sepsis
Linhares, 2001 <sup>28</sup>	Ratas	Peritonitis por inóculo bacteriano	Lavado peritoneal, bacteremia, respuesta metabólica a trauma	Laparotomía vs laparoscopia	Menor incidencia de bacteremia y mejor respuesta metabólica al trauma quirúrgico
Pross, 2002 <sup>29</sup>	Ratas	Peritonitis por inóculo fecal	Citoquinas, leucocitos, datos de sepsis	Laparotomía vs laparoscopia	Menor secuestro de granulocitos en el tejido pulmonar de animales sometidos a laparoscopia
Araújo, 2006 <sup>30</sup>	Ratas	Peritonitis por perforación cecal	Citoquinas, leucocitos, datos de sepsis	Laparotomía vs laparoscopia	El neumoperitoneo con CO <sub>2</sub> favorece la respuesta inmunológica con menor producción de citoquinas intraperitoneales, menor elevación de leucocitos y disminución de los efectos clínicos de la sepsis
Pitombo, 2006 <sup>31</sup>	Ratas	Peritonitis por inóculo con <i>E. coli</i>	Migración leucocitaria, FNT, IL6, IL10	Laparotomía vs laparoscopia	Los animales con peritonitis sometidos a laparotomía tuvieron respuesta inflamatoria más intensa y mayor índice de mortalidad que los sometidos a los efectos del neumoperitoneo
Hanly, 2006 <sup>32</sup>	Ratas	Inyección intravenosa de lipopolisacárido	Citoquinas, leucocitos, datos de sepsis	Laparotomía vs laparoscopia	El neumoperitoneo con CO <sub>2</sub> favorece la respuesta inmunológica con menor producción de citoquinas intraperitoneales, menor elevación de leucocitos y disminución de los efectos clínicos de la sepsis
Targarona, 2006 <sup>33</sup>	Ratas	Peritonitis por inóculo con <i>E. coli</i>	Citoquinas, leucocitos, datos de sepsis	Laparotomía vs laparoscopia	El neumoperitoneo con CO <sub>2</sub> favorece la respuesta inmunológica con menor producción de citoquinas intraperitoneales, menor elevación de leucocitos y disminución de los efectos clínicos de la sepsis

**Continúa Tabla 3: Estudios que mostraron efectos favorables del neumoperitoneo en animales con peritonitis.**

Autor y año	Modelo experimental				Resultado principal del estudio
	Animal	Modelo	Variables	Grupos	
Metzelder, 2008 <sup>34</sup>	Ratas	Peritonitis por perforación cecal	Respuesta inmunológica	Laparotomía vs laparoscopia, CO <sub>2</sub> vs helio	Efecto protector y mejor modulación de la respuesta inmunológica con CO <sub>2</sub> que con helio o con laparotomía
Wang, 2014 <sup>35</sup>	Conejos	Peritonitis por inóculo de <i>E. coli</i> y <i>B. fragilis</i>	Respuesta inmunológica	Laparotomía vs laparoscopia	El neumoperitoneo provocó menor respuesta inflamatoria y menor afectación al sistema inmunológico, así como más rápida recuperación de los animales
Hanly, 2007 <sup>36</sup>	Ratas	Inyección intravenosa de polisacárido	Respuesta inmunológica	Laparotomía vs laparoscopia	La acidificación del peritoneo, provocada por el neumoperitoneo con CO <sub>2</sub> , aumenta los niveles de IL-10 y reduce los de FNT alfa en un modelo de endotoxemia inducida
Montalto, 2015 <sup>37</sup>	Ratas	Peritonitis por punción cecal	Carga bacteriana, marcadores inmunológicos	Laparotomía vs laparoscopia	El neumoperitoneo con CO <sub>2</sub> disminuye la carga bacteriana del peritoneo, eleva la expresión de $\beta$ arrestina 2 (un inmunomodulador), bloquea la expresión de HMGB 1 y reduce la expresión de mieloperoxidasa en el hígado, pulmón y riñones de las ratas de experimentación

FNT= Factor de necosis tumoral; HMGB = High mobility group box.

función hepática en los animales sometidos a laparoscopia después de 12 horas de sepsis abdominal inducida.<sup>14</sup>

En cuanto a la magnitud de la contaminación abdominal, existen reportes que han demostrado que a mayor cantidad de inóculo bacteriano, mayor es el efecto de traslocación bacteriana en los animales sometidos a neumoperitoneo,<sup>4,6</sup> sugiriendo que la combinación de una carga bacteriana alta con la presencia de CO<sub>2</sub> son responsables de este efecto.

## 2. Efectos sobre los cambios estructurales del peritoneo

El tercer estudio de Bloechle<sup>8</sup> demuestra los efectos de una peritonitis de larga evolución, aunada a los efectos del neumoperitoneo, sobre la ultraestructura del peritoneo parietal. El peritoneo parietal del diafragma funciona como barrera fisiológica que regula el movimiento de líquido y partículas desde la cavidad peritoneal hacia los linfáticos submesoteliales y se ha demostrado que el aumento de la presión intraabdominal incrementa el grado de reabsorción de secreciones a este nivel.<sup>38,39</sup> En el análisis con microscopio electrónico del peritoneo diafragmático de

ratas sometidas a peritonitis de 12 horas de evolución y neumoperitoneo, se demostró daño importante en la ultraestructura de las microvellosidades y las uniones intracelulares que probablemente favorece a la ruptura de la barrera fisiológica y explique por qué aumenta la traslocación y la endotoxemia en los animales. Es importante mencionar que el grupo control con peritonitis y sin neumoperitoneo también mostró cambios estructurales, pero de menor magnitud.

La conclusión de estas investigaciones es que tanto la laparotomía como la laparoscopia producen cambios en la ultraestructura del peritoneo parietal, pero que éstos ocurren más rápidamente y con mayor intensidad con los efectos del neumoperitoneo. Aunque ninguno de los artículos precisa si estos cambios son secundarios al efecto directo (pH) del CO<sub>2</sub> o al del aumento en la presión intraabdominal, la aplicación clínica de estos hallazgos hace suponer que la laparoscopia con bajas presiones de neumoperitoneo, utilizando gases diferentes al CO<sub>2</sub> o las técnicas sin gas, sean más recomendables en los pacientes con peritonitis. Esto, sin embargo, no ha sido demostrado en la literatura.

### 3. Efectos provocados por el pH del CO<sub>2</sub> y la presión intraabdominal

Los resultados en esta serie de artículos son controvertidos. En el último informe de Bloechle,<sup>9</sup> por ejemplo, se demuestran efectos adversos adicionales del neumoperitoneo, como el descenso del pH de la mucosa gástrica atribuido a la mayor absorción de CO<sub>2</sub> inducida por el neumoperitoneo, así como la producción de mayor isquemia esplácnica secundaria al aumento de la presión intraabdominal. En otros estudios que compararon diferentes presiones de neumoperitoneo y los efectos del CO<sub>2</sub> vs helio, se reportó mayor índice de translocación bacteriana en los grupos sometidos a neumoperitoneo, pero no encontraron diferencia en cuanto al tipo de gas utilizado y demostraron que aun con presiones intraabdominales bajas (3 mmHg) el efecto de translocación fue mayor en este grupo.<sup>13</sup>

Algunos autores han propuesto mecanismos diferentes para la afección asociada al neumoperitoneo ya que, aun sin un estado de peritonitis, se ha encontrado que el aumento de la presión intraabdominal a 15 mmHg durante 60 minutos ocasiona disminución de la perfusión y la actividad metabólica intestinal, así como aumento en la producción de radicales libres de oxígeno y translocación de bacterias intraluminales.<sup>3</sup> Así mismo, se han reportado cambios hemodinámicos más acentuados atribuibles al efecto cardiodepresivo provocado por la acidosis del neumoperitoneo.<sup>7</sup>

Al ver los resultados de los artículos descritos, parece irrevocable la afirmación de que el neumoperitoneo (especialmente con CO<sub>2</sub>) y el aumento de la presión intraabdominal en animales con peritonitis causan mayor daño que beneficio. Sin embargo, no todas las investigaciones llegan a las mismas conclusiones. A pesar de tener metodología similar en los modelos de sepsis descritos previamente, un estudio encontró menor incidencia de bacteremia en los animales insuflados con helio a las 6 horas de haber sido inoculados con *E. coli*;<sup>11</sup> otro reporte no pudo demostrar mayores efectos metabólicos/hemodinámicos adversos o bacteremia en animales sometidos a 30 minutos de insuflación con CO<sub>2</sub>;<sup>21</sup> otros dos reportaron que no hubo diferencia estadísticamente significativa en el desarrollo de bacteremia o endotoxemia en conejos inoculados con *E. coli*;<sup>16,19</sup> otro tampoco pudo demostrar diferencia en el número de hemocultivos positivos en ratas con perforación del íleon terminal comparando los grupos de laparotomía contra los de laparoscopia;<sup>17</sup> uno más demostró que el neumoperitoneo no aumenta el índice de bacteremia o de formación de abscesos intraabdominales;<sup>18</sup> uno comparó la efectividad de un lavado de cavidad abierto contra uno laparoscópico en puercos con peritonitis inducida

por inóculo y no encontró cambios significativos en el estado hemodinámico de los grupos;<sup>20</sup> otro no encontró diferencias en cuanto a bacteremia o infección en un modelo animal de peritonitis sometidos a laparotomía contra laparoscopia, ambos grupos, además, expuestos a los efectos de ventilación positiva (PEEP);<sup>23</sup> y por último, uno concluyó que el neumoperitoneo no empeora la bacteremia o los estados metabólico y hemodinámico en perros con peritonitis.

Con estos resultados, es difícil concluir si el CO<sub>2</sub> o el aumento de la presión intraabdominal en realidad tienen efectos nocivos directos en los animales con peritonitis. Aun así, una recomendación para su aplicación en humanos podría ser el usar presiones de neumoperitoneo bajas durante el menor tiempo posible y en algunos casos evitar el CO<sub>2</sub> utilizando otros gases o incluso técnicas sin gas.

### 4. Efectos del neumoperitoneo sobre la respuesta inflamatoria sistémica y el estado inmunológico

Los 13 estudios que reportan beneficios del neumoperitoneo en asociación con peritonitis se basaron principalmente en los efectos sobre la respuesta inflamatoria e inmunológica de los animales. Algunas de las variables estudiadas fueron: cuenta leucocitaria, proteína C reactiva (PCR), niveles de citoquinas (interleucinas [IL]), niveles del factor de necrosis tumoral (FNT), patrones gasométricos y otros marcadores de modulación inmunológica.

Pitombo,<sup>31</sup> por ejemplo, evaluó la migración leucocitaria y los cambios en FNT, IL-6 e IL-10 y demostró que los animales sometidos a laparotomía tuvieron respuesta inflamatoria más intensa y mayor índice de mortalidad que los sometidos a los efectos del neumoperitoneo. Araújo, Hanly, Targarona y Balagué<sup>27,30,32,33</sup> demostraron que el neumoperitoneo con CO<sub>2</sub> favorece la respuesta inmunológica debido a menor producción de citoquinas intraperitoneales, menor elevación de leucocitos y disminución de los efectos clínicos de la sepsis.

Collet<sup>26</sup> analizó las consecuencias de la peritonitis sobre el estrés fisiológico e inmunológico y encontró que los sistemas de defensa fueron mejor preservados por los animales sometidos a laparoscopia. La expresión de antígenos sistémicos y locales clase II, así como la actividad del FNT, fue mayor en el grupo de cirugía abierta y el resultado global de la respuesta inflamatoria fue más eficiente en los sometidos a laparoscopia.

Clary<sup>22</sup> encontró que aunque el neumoperitoneo induce mayor hipercapnia, acidemia e hipertensión transoperatoria, no fue posible demostrar diferencia en el estado inmunológico (niveles de PCR, leucocitos y FNT) de los grupos considerados. Otros dos trabajos evaluaron tanto el efecto del neumoperitoneo como el de la realización

de lavado de cavidad abdominal (laparoscópico contra abierto) y encontraron menor secuestro de granulocitos en el tejido pulmonar de los animales sometidos a laparoscopia<sup>29</sup> y menor incidencia de bacteremia,<sup>28</sup> lo cual refleja los beneficios del lavado peritoneal laparoscópico con mejor respuesta metabólica al trauma quirúrgico, aun en condiciones sépticas. En otra publicación,<sup>25</sup> se demostró mejor preservación de la respuesta de hipersensibilidad tardía en ratas sometidas a laparoscopia y aunque este modelo no incluyó la peritonitis como variable, hacemos referencia a ella porque también las series clínicas han demostrado el beneficio inmunológico de la laparoscopia sobre la cirugía abierta y, por lo tanto, toma relevancia en el análisis global de este tema.

Estudios más recientes con medición de marcadores más específicos de inflamación e inmunidad, han demostrado que el neumoperitoneo con CO<sub>2</sub> disminuye la carga bacteriana del peritoneo, eleva la expresión de  $\beta$  arrestina 2, bloquea la expresión de HMGB 1 (*high mobility group box 1*) (ambos reguladores de inflamación y sistemas inmunológicos) y reduce la expresión de mieloperoxidasa en el hígado, pulmón y riñones, reflejando un efecto aparentemente protector del neumoperitoneo en los animales.<sup>37</sup> También se ha descrito efecto protector y mejor modulación de la respuesta inmunológica en ratas sometidas a neumoperitoneo con CO<sub>2</sub>, comparado contra helio o laparotomía.<sup>34</sup> Otro estudio encontró que el neumoperitoneo provocó menor respuesta inflamatoria y menor afectación al sistema inmunológico, así como más rápida recuperación de los animales.<sup>35</sup>

A diferencia de lo descrito previamente en relación con el pH, se ha reportado que la acidificación del peritoneo, provocada por el neumoperitoneo con CO<sub>2</sub>, aumenta los niveles de IL-10 y reduce los de FNT alfa. El grado de acidificación correlacionó con el grado de reducción de la inflamación, sugiriendo que el efecto protector del neumoperitoneo se debe a este cambio en el pH peritoneal.<sup>36</sup> Un modelo de pancreatitis necrosante infectada en ratas no mostró mayor liberación de citoquinas o translocación bacteriana en animales sometidos a neumoperitoneo.<sup>24</sup> Finalmente, un reporte sobre diferentes presiones y tiempos de neumoperitoneo con CO<sub>2</sub> mostraron que el uso de presiones de 10 mmHg (comparado con presiones de 15 mmHg) redujo la severidad de la sepsis (manifestada por presencia de bacteremia, resultados de biometría, procalcitonina y PCR) y ayudó a prolongar la supervivencia, independientemente de la duración de la exposición al CO<sub>2</sub>.<sup>15</sup>

Esta revisión tiene la limitación de no incluir series clínicas o resultados en humanos. Lo encontrado en los modelos animales no se puede generalizar a la práctica clínica de nuestros pacientes, pero nos brinda información

importante que debemos tomar en cuenta al atender casos con sepsis abdominal por vía laparoscópica. Por razones éticas, no es posible realizar estudios de esta naturaleza en humanos y, por lo tanto, es importante revisar los resultados de las series clínicas de laparoscopia en sepsis abdominal para establecer criterios más apropiados.

## CONCLUSIÓN

Los hallazgos de las series experimentales en modelo animal que se analizaron en esta revisión resultan muy contradictorios, y por lo tanto difíciles para extraer conclusiones absolutas. Aunque la metodología de la mayoría de ellas fue adecuada, existe gran heterogeneidad entre las variables estudiadas y resulta delicado extrapolar los resultados y conclusiones a los casos de peritonitis en el humano. Pese a todo, podemos resumir algunos de los descubrimientos más relevantes en los siguientes puntos:

1. El uso de neumoperitoneo puede asociarse con mayor tasa de complicaciones sépticas cuando la peritonitis ha sido prolongada (más de 12 horas) o contiene inóculos bacterianos más abundantes.
2. Tanto la peritonitis como los efectos del neumoperitoneo pueden provocar daño estructural en el peritoneo parietal, pero no hay suficiente evidencia para sustentar que esto favorezca la posibilidad de translocación bacteriana y endotoxemia.
3. A mayor presión de neumoperitoneo, se pueden producir cambios que exacerban los efectos hemodinámicos de la peritonitis, por ejemplo, la disminución en la perfusión esplácnica o la cardiodepresión.
4. Existe evidencia de que los animales con peritonitis sometidos a neumoperitoneo presentan menor respuesta inflamatoria sistémica y más adecuada preservación de su estado inmunológico.

## REFERENCIAS

1. Karantonis FF, Nikiteas N, Perrea D, Vlachou A, Giamarellos-Bourboulis EJ, Tsigris C et al. Evaluation of the effects of laparotomy and laparoscopy on the immune system in intra-abdominal sepsis: A review. *J Invest Surg*. 2008; 21: 330-339.
2. Bloechle C, Emmermann A, Treu H, Achilles E, Mack D, Zornig C et al. Effect of a pneumoperitoneum on the extent and severity of peritonitis induced by gastric ulcer perforation in the rat. *Surg Endosc*. 1995; 9: 898-901.
3. Eleftheriadis E, Kotzampassi K, Papanotas K, Heliadis N, Sarris K. Gut ischemia, oxidative stress and bacterial translocation in elevated abdominal pressure in rats. *World J Surg*. 1996; 20: 11-16.
4. Evasovich MR, Clark TC, Horattas MC, Holda S, Treen L. Does pneumoperitoneum during laparoscopy increase



- bacterial translocation? *Surg Endosc.* 1996; 10: 1176-1179.
5. Bloechle C, Emmermann A, Strate T, Scheurlen UJ, Schneider C, Achilles E et al. Laparoscopic vs open repair of gastric perforation and abdominal lavage of associated peritonitis in pigs. *Surg Endosc.* 1998; 12: 212-218.
  6. Ipek T, Paksoy M, Colak T, Polat E, Uygun N. Effect of carbon dioxide pneumoperitoneum on bacteremia and severity of peritonitis in an experimental model. *Surg Endosc.* 1998; 12: 432-435.
  7. Grief WM, Forse RA. Hemodynamic effects of the laparoscopic pneumoperitoneum during sepsis in a porcine endotoxemic shock model. *Ann Surg.* 1998; 227: 474-480.
  8. Bloechle C, Kluth D, Holstein AF, Emmermann A, Strate T, Zornig C et al. A pneumoperitoneum perpetuates severe damage to the ultrastructural integrity of parietal peritoneum in gastric perforation-induced peritonitis in rats. *Surg Endosc.* 1999; 13: 683-688.
  9. Bloechle C, Strate T, Emmermann A, Schneider C, Mack D, Wolf M et al. Gastric tonometry accurately predicts mortality in experimental peritonitis in both laparoscopic and conventional surgery. *Langenbecks Arch Surg.* 1999; 384: 76-83.
  10. Sare M, Demirkiran AE, Alibey E, Durmaz B. Effect of abdominal insufflation on bacterial growth in experimental peritonitis. *J Laparoendosc Adv Surg Tech A.* 2001; 11: 285-289.
  11. Erenoglu C, Akin ML, Kayaoglu H, Celenk T, Batkin A. Is helium insufflation superior to carbon dioxide insufflation in bacteremia and bacterial translocation with peritonitis? *J Laparoendosc Adv Surg Tech A.* 2001; 11: 69-72.
  12. Sare M, Demirkiran AE, Tastekin N, Durmaz B. Effects of laparoscopic models on anaerobic bacterial growth with bacteroides fragilis in experimentally induced peritonitis. *J Laparoendosc Adv Surg Tech A.* 2003; 13: 175-179.
  13. Horattas MC, Haller N, Ricchiuti D. Increased transperitoneal bacterial translocation in laparoscopic surgery. *Surg Endosc.* 2003; 17: 1464-1467.
  14. Youssef YF, Noseer M. Effect of increased intra-abdominal pressure due to pneumoperitoneum on liver functions and liver histopathology in a rat model with intra-abdominal sepsis. *J Egypt Soc Parasitol.* 2008; 38: 161-170.
  15. Chatzimavroudis G, Pavlidis TE, Koutelidakis I, Giamarrellos-Bourboulis EJ, Atmatzidis S, Kontopoulou K et al. CO(2) pneumoperitoneum prolongs survival in an animal model of peritonitis compared to laparotomy. *J Surg Res.* 2009; 152: 69-75.
  16. Gurtner GC, Robertson CS, Chung SC, Ling TK, Ip SM, Li AK. Effect of carbon dioxide pneumoperitoneum on bacteraemia and endotoxaemia in an animal model of peritonitis. *Br J Surg.* 1995; 82: 844-848.
  17. Dugue L, Fritsch S, Felten A, Gossot D, Colomer S, Celerier M et al. Effects of intraperitoneal insufflation on hematogenous seeding of abdominal infections. Preliminary results of an experimental study in rats [French]. *Ann Chir.* 1995; 49: 423-426.
  18. Jacobi CA, Krahenbuhl L, Blochle C, Bonjer HJ, Gutt CN. Peritonitis and adhesions in laparoscopic surgery. First workshop on experimental laparoscopic surgery, Frankfurt 1997. *Surg Endosc.* 1998; 12: 1099-1101.
  19. Ozmen MM, Col C, Aksoy AM, Tekeli FA, Berberoglu M. Effect of CO(2) insufflation on bacteremia and bacterial translocation in an animal model of peritonitis. *Surg Endosc.* 1999; 13: 801-803.
  20. Palombo JD, Liu K, Greif WM, Rawn JD, Boyce PJ, Forse RA. Effects of laparoscopic vs laparotomy treatment of E. coli peritonitis on hemodynamic responses in a porcine model. *Surg Endosc.* 1999; 13: 1001-1006.
  21. Collet e Silva FD, Ramos RC, Zantut LF, Poggetti RS, Fontes B, Birolini D. Laparoscopic pneumoperitoneum in acute peritonitis does not increase bacteremia or aggravate metabolic or hemodynamic disturbances. *Surg Laparosc Endosc Percutan Tech.* 2000; 10: 305-310.
  22. Clary EM, Bruch SM, Lau CL, Ali A, Chekan EG, Garcia-Oria MJ et al. Effects of pneumoperitoneum on hemodynamic and systemic immunologic responses to peritonitis in pigs. *J Surg Res.* 2002; 108: 32-38.
  23. Barbaros U, Ozarmagan S, Erbil Y, Bozbora A, Cakar N, Eraksoy H et al. Effects of pneumoperitoneum created through CO2 insufflation and parameters of mechanical ventilation (PEEP application) on systemic dissemination of intraabdominal infections. *Surg Endosc.* 2004; 18: 501-507.
  24. Strobel O, Wachter D, Werner J, Uhl W, Müller CA, Khalik M et al. Effect of pneumoperitoneum on systemic cytokine levels, bacterial translocation, and organ complications in a rat model of severe acute pancreatitis with infected necrosis. *Surg Endosc.* 2006; 20: 1897-1903.
  25. Trokel MJ, Bessler M, Treat MR, Whelan RL, Nowygrod R. Preservation of immune response after laparoscopy. *Surg Endosc.* 1994; 8: 1385-1388.
  26. Collet D, Vitale GC, Reynolds M, Klar E, Cheadle WG. Peritoneal host defenses are less impaired by laparoscopy than by open operation. *Surg Endosc.* 1995; 9: 1059-1064.
  27. Balagué C, Targarona EM, Pujol M, Filella X, Espert JJ, Trias M. Peritoneal response to septic challenge. Comparison between open laparotomy, pneumoperitoneum laparoscopy and wall lift laparoscopy. *Surg Endosc.* 1999; 13: 792-796.
  28. Linhares L, Jeanpierre H, Borie F, Fingerhut A, Millat B. Lavage by laparoscopy fares better than lavage by laparotomy: experimental evidence. *Surg Endosc.* 2001; 15: 85-89.
  29. Pross M, Mantke R, Kunz D, Reinheckel T, Halangk W, Lippert H et al. Reduced neutrophil sequestration in lung tissue after laparoscopic lavage in a rat peritonitis model. *World J Surg.* 2002; 26: 49-53.
  30. Araújo Filho I, Honorato Sobrinho AA, Rego AC, Garcia AC, Fernandes DP, Cruz TM et al. Influence of laparoscopy and laparotomy on gasometry, leukocytes and cytokines in a rat abdominal sepsis model. *Acta Cir Bras.* 2006; 21: 74-79.
  31. Pitombo MB, Lupi OH, Gomes RN, Amancio R, Refinetti RA, Bozza PT et al. Inflammatory response and bacterial dissemination after laparotomy and abdominal CO2 insufflation in a murine model of peritonitis. *Surg Endosc.* 2006; 20: 1440-1447.
  32. Hanly EJ, Fuentes JM, Aurora AR, Bachman SL, De Maio A, Marohn MR et al. Carbon dioxide pneumoperitoneum

- prevents mortality from sepsis. *Surg Endosc.* 2006; 20: 1482-1487.
33. Targarona EM, Rodríguez M, Camacho M Balagué C, Gich I, Vila L et al. Immediate peritoneal response to bacterial contamination during laparoscopic surgery. *Surg Endosc.* 2006; 20: 316-321.
  34. Metzelder M, Kuebler JF, Shimotakahara A, Chang DH, Vieten G, Ure B. CO2 neumoperitoneum increases survival in mice with polymicrobial peritonitis. *Eur J Pediatr Surg.* 2008; 18: 171-175.
  35. Wang G, Wu R, Guo F, Liu W, Chen X, Yu Q. Effects of carbon dioxide pneumoperitoneum on the inflammatory response and bacterial translocation in intraabdominal infection. *J Laparoendosc Adv Surg Tech A.* 2014; 24: 199-204.
  36. Hanly EJ, Aurora AA, Shih SP, Fuentes JM, Marohn MR, De Maio A et al. Peritoneal acidosis mediates immunoprotection in laparoscopic surgery. *Surgery.* 2007; 142: 357-364.
  37. Montalto AS, Bitto A, Minutoli L, Impellizzeri P, Costa G, Irrera N et al. CO2 pneumoperitoneum preserves  $\beta$ -arrestin 2 content and reduces high mobility group box-1(HMGB-1) expression in an animal model of peritonitis. *Oxid Med Cell Longev.* 2015; 2015: 160568.
  38. Leak LV, Rahil K. Permeability of the diaphragmatic mesothelium: the ultrastructural basis for "stomata". *Am J Anat.* 1978; 151: 557-594.
  39. Tsilibary EC, Wissig SL. Lymphatic absorption from the peritoneal cavity: regulation and patency of mesothelial stomata. *Microvasc Res.* 1983; 25: 22-39.



## Caso clínico

# Abdomen agudo por hemangioma cavernoso de epiplón roto en un paciente de 8 años: reporte de caso

## Acute abdomen due to ruptured cavernous hemangioma of the omentum in an 8-year-old patient: a case report

Andrés Aldape-Mora,\* David Ramírez-Reyes,\* Ramiro Gómez-Arámbulo,\*  
Brenda Guadalupe Reyna-López,\* Anahí Alain Salazar-Almanza,\* Luis Miguel Carrillo\*

\* Departamento de Cirugía General del Centenario Hospital Miguel Hidalgo. Aguascalientes, México.

### RESUMEN

**Introducción:** Los hemangiomas cavernosos son tumores compuestos por vasos sanguíneos dilatados que contienen espacios llenos de sangre por adelgazamiento de la pared de sus capilares. Su presentación es muy rara dentro del tracto gastrointestinal. Tienen complicaciones asociadas como perforación intestinal, invaginación intestinal, hemorragia gastrointestinal y hemorragia hacia la cavidad peritoneal. Al ser una enfermedad con poca prevalencia, pero con implicación quirúrgica, es necesario conocer su diagnóstico diferencial y estar preparados para su identificación en el transoperatorio y familiarizados con el tratamiento.

**Caso clínico:** Se presenta el caso de un paciente de ocho años, con cuadro de abdomen agudo realizando laparoscopia diagnóstica, en la cual se observa hemoperitoneo y un tumor del epiplón como origen del sangrado, resecándolo por completo. Se reporta por histopatología un hemangioma cavernoso de epiplón. **Conclusión:** El hemangioma cavernoso de epiplón se puede presentar como un caso de abdomen agudo que amerite el tratamiento quirúrgico urgente, sin la posibilidad de realizar estudios de extensión que logren hacer el diagnóstico preoperatorio, por lo que el abordaje laparoscópico es una excelente opción en estos casos, así como una buena vía de tratamiento con resección completa, adecuado control del sangrado y baja tasa de recurrencia.

**Palabras clave:** Abdomen agudo, hemangioma, epiplón, hemoperitoneo.

### ABSTRACT

**Introduction:** Cavernous hemangiomas are tumors composed of dilated blood vessels that contain spaces filled with blood due to the thinning of the wall of their capillaries. Its presentation is very rare within the gastrointestinal tract. They have associated complications such as intestinal perforation, intussusception, gastrointestinal bleeding, and bleeding into the peritoneal cavity. As it is a disease with a low prevalence but with a surgical implication, it is necessary to know its differential diagnosis and be prepared for its identification in the intraoperative period and be familiar with the treatment. **Clinical case:** The case of an 8-year-old patient with an acute abdomen is presented, performing diagnostic laparoscopy in which hemoperitoneum and a tumor originating from the omentum as the origin of the bleeding was observed. The tumor was completely resected. A cavernous hemangioma of the omentum was reported in the histopathology report. **Conclusion:** The cavernous hemangioma of the omentum can present as a case of acute abdomen that warrants urgent surgical treatment without the possibility of carrying out extension studies that can make the preoperative diagnosis, making of the laparoscopic approach an excellent option in these cases, as well as a good treatment route with complete resection, adequate control of bleeding, and a low recurrence rate.

**Keywords:** Acute abdomen, hemangioma, omentum, hemoperitoneum.

[www.medigraphic.org.mx](http://www.medigraphic.org.mx)

Recibido: 22/04/2021. Aceptado: 17/08/2021.

Correspondencia: **Andrés Aldape-Mora**

E-mail: andalmo92@gmail.com

**Citar como:** Aldape-Mora A, Ramírez-Reyes D, Gómez-Arámbulo R, Reyna-López BG, Salazar-Almanza AA, Carrillo LM. Abdomen agudo por hemangioma cavernoso de epiplón roto en un paciente de 8 años: reporte de caso. Rev Mex Cir Endoscop. 2021; 22 (1): 24-27. <https://dx.doi.org/10.35366/102890>



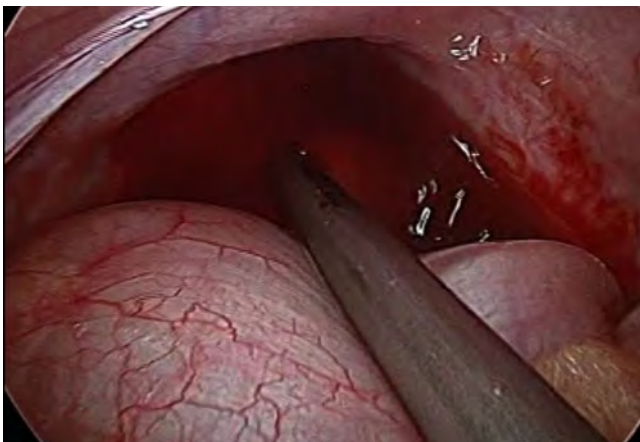## INTRODUCCIÓN

La presentación de hemoperitoneo en pacientes pediátricos, causado por un hemangioma cavernoso de epiplón roto, es una entidad muy poco frecuente, la cual requiere un alto índice de sospecha para realizar el diagnóstico preoperatorio, con el apoyo de estudios de imagen sin alto nivel de especificidad ni sensibilidad, por lo general se utiliza la tomografía computarizada con contraste oral e intravenoso, difícil de efectuar en el contexto de un servicio de urgencias.

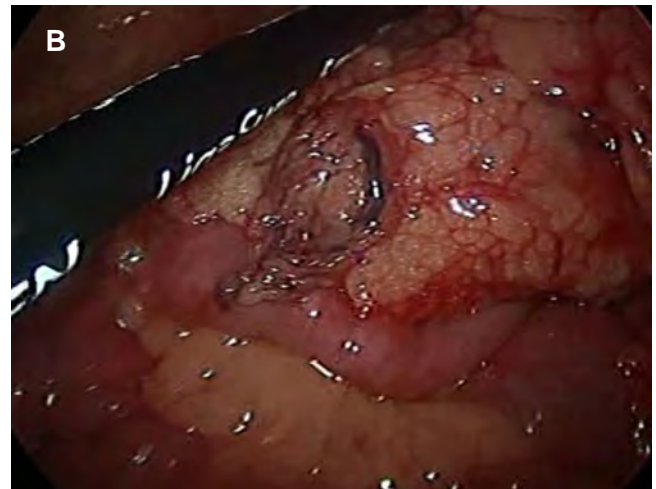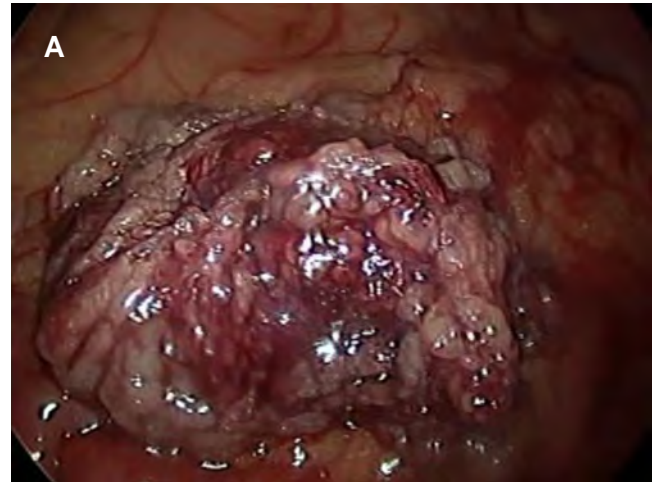Los hemangiomas se originan de células angioblásticas remanentes del proceso embrionario,<sup>1</sup> son tumores vasculares benignos que se pueden encontrar en prácticamente cualquier órgano, teniendo la prevalencia más alta en piel y tejido subcutáneo. Son muy raros dentro del tracto gastrointestinal, y aún más en el mesenterio o el epiplón.<sup>2-6</sup>

Los hemangiomas se pueden clasificar según su aspecto histológico en capilares, cavernosos o mixtos; los primeros se componen de muchos capilares pequeños, revestidos por una sola capa de células endoteliales apoyadas en un estroma de tejido conectivo de densidad variable; los hemangiomas cavernosos se consideran lesiones congénitas hamartomatosas que se originan del mesoderma, formados por grandes vasos o sinusoides de paredes delgadas que están revestidos por una sola capa de endotelio, separados por tabiques delgados de tejido conectivo.<sup>2</sup>

Se han reportado casos con complicaciones asociadas como perforación intestinal, invaginación intestinal, hemorragia gastrointestinal y hemorragia hacia la cavidad peritoneal.<sup>3,7</sup> A continuación, presentamos el caso de un paciente de ocho años, con cuadro de abdomen agudo por hemoperitoneo debido a un hemangioma cavernoso de epiplón roto.



**Figura 1:** Laparoscopia en la cual se observa presencia de hemoperitoneo.



**Figura 2:** A) Tumor dependiente de epiplón mayor con restos hemáticos. B) Coágulo adherido a la cara posterior del tumor.

## PRESENTACIÓN DEL CASO

Se trata de un paciente masculino de ocho años con antecedente de asma controlada y alergia a acetaminofén, que presentó cuadro de dolor abdominal tipo cólico en mesogastrio y fosa iliaca derecha de 48 horas de evolución, agregándose fiebre, diarrea, náusea y vómito. A la exploración física se observó el abdomen distendido, con dolor a la palpación superficial y profunda, así como signo de rebote positivo en hemiabdomen inferior.

Se solicitó biometría hemática y tiempos de coagulación con los siguientes resultados: hemoglobina 15.7 g/dL, hematocrito 46.6%, plaquetas 334,000/ $\mu$ L, leucocitos 11,300/ $\mu$ L, neutrófilos 75%, tiempo de protrombina 12.0 segundos (testigo de 12 segundos), INR 1.00, tiempo de tromboplastina parcial 23.8 segundos.



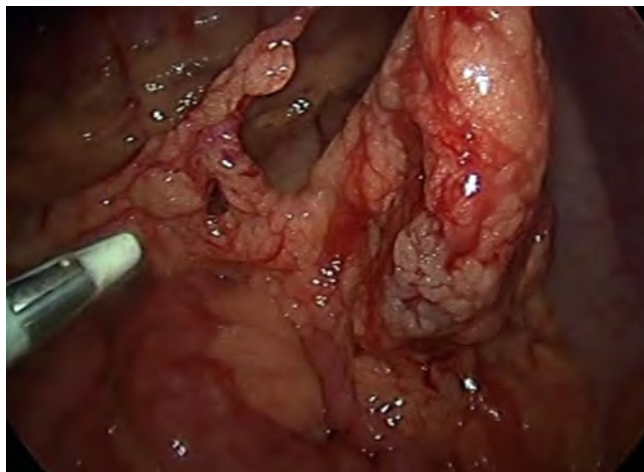
Se decidió realizar laparoscopia diagnóstica/terapéutica debido a cuadro de abdomen agudo, en la cual se encontró hemoperitoneo de aproximadamente 50 mL (Figura 1), se identificó tumor dependiente de epiplón mayor de 7 × 4 cm (Figuras 2 y 3) con coágulo adherido en su cara posterior, con tejido graso y violáceo en su interior, indurado, con restos hemáticos; se comenzó su disección mediante coagulación bipolar hasta liberarlo por completo y se extrajo de cavidad abdominal. También se realizó apendicectomía incidental sin complicaciones.

La pieza quirúrgica se envió para análisis histopatológico, en el cual se reportó tumor de 7 × 4 × 2 cm sólido, de color amarillo rojizo (Figura 4), observando microscópicamente una lesión vascular bien delimitada con crecimiento lobulado inmersa en tejido adiposo, constituida por vasos sanguíneos revestidos por endotelio sin atipia, que corresponde con un hemangioma cavernoso de epiplón (Figura 5).

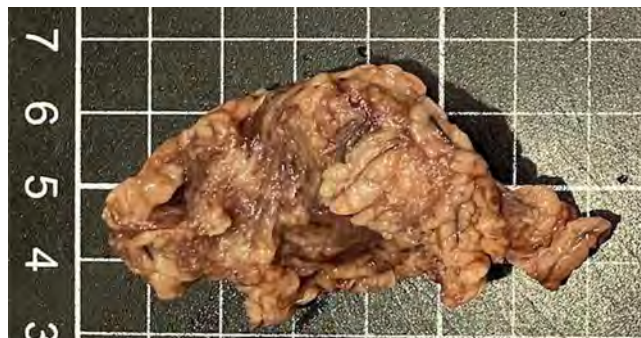
El paciente fue dado de alta a las 24 horas de estancia hospitalaria por mejoría.

## DISCUSIÓN

El hemoperitoneo espontáneo en pacientes pediátricos es una condición quirúrgica rara, con presentación clínica variable, aunque en la mayoría de las ocasiones se presenta como un abdomen agudo que amerita tratamiento quirúrgico urgente. Dentro de los diagnósticos diferenciales se encuentran el divertículo de Meckel complicado, duplicación intestinal, ruptura de la arteria gastroepiploica por malformación arteriovenosa, ruptura esplénica secundaria a infección por mononucleosis, neuroblastoma, linfangioma quístico abdominal, hemangioma



**Figura 3:** Disección de tumor dependiente de epiplón mayor, en la cual se observa su pedículo vascular principal.



**Figura 4:** Pieza quirúrgica de 7 × 4 × 2 cm que contiene tumor indurado rodeado por tejido adiposo.

abdominal y otros tipos de tumores intrabdominales. La incidencia de tumores primarios de epiplón es baja, en éstos se incluyen leiomiomas, leiomiomas, fibromas, fibrosarcomas, lipomas, liposarcomas y hemangiomas,<sup>8</sup> estos últimos son los más raros.

En la revisión bibliográfica en español, sólo se encontraron tres casos documentados en menores de 15 años.<sup>4,9,10</sup> En lenguaje anglosajón se incluyen seis casos hasta el año 2020.<sup>4-8,11</sup>

El comportamiento clínico de estos tumores sigue un patrón característico en la mayoría de los casos: una fase temprana de proliferación vascular en el primer año de vida, seguido de una fase gradual de involución espontánea con remplazo de los canales vasculares por tejido fibroso,<sup>3</sup> sin embargo, esta última fase no siempre se lleva a cabo. La presentación de síntomas depende de la localización del tumor, siendo en su mayoría inespecíficos como: distensión abdominal, dolor abdominal difuso e irritación peritoneal, lo que hace difícil su sospecha en el servicio de urgencias.

En caso de requerir descartar esta patología, los estudios de imagen ideales para confirmar el diagnóstico son la tomografía computarizada con contraste intravenoso y la resonancia magnética, esta última es la que tiene mayor sensibilidad y especificidad.<sup>12</sup> No obstante, cuando se presenta una hemorragia espontánea e irritación peritoneal, los signos y síntomas compatibles con un cuadro de abdomen agudo quirúrgico no permiten la utilización de estos estudios en forma rutinaria.

En el abordaje diagnóstico en el servicio de urgencias, un descenso en la hemoglobina, descartando otras causas o sitios de sangrado, así como datos de bajo gasto cardíaco debido a hipovolemia, pueden orientar hacia el diagnóstico de una hemorragia espontánea intrabdominal.

Nuestro paciente presentó dolor abdominal persistente, asociado con náusea, vómito y fiebre, con signos que demostraban irritación peritoneal, por lo que de los

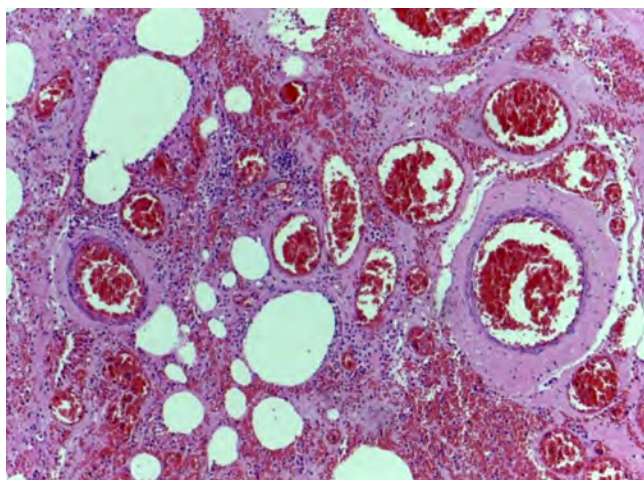


diagnósticos diferenciales se podía sospechar de apendicitis aguda complicada, divertículo de Meckel perforado vs hemorrágico, presencia de hernia interna encarcelada o estrangulada.

Se decidió realizar laparoscopia diagnóstica, la cual presenta diferentes ventajas en casos en los que el diagnóstico es incierto, pero se amerita tratamiento quirúrgico, teniendo oportunidad de observar todos los elementos de la cavidad abdominal y realizar una revisión detallada por cuadrantes, así como normar un tratamiento definitivo para cada uno de los diagnósticos diferenciales.

Dentro de los hallazgos en nuestro procedimiento, se observó hemoperitoneo secundario a la ruptura de un hemangioma cavernoso de epiplón, el cual se logró resear de forma completa, además de controlar el sangrado con trauma quirúrgico mínimo, en el mismo tiempo quirúrgico se realizó apendicectomía incidental, ya que en nuestro medio la enfermedad apendicular complicada continúa siendo causa de elevada morbimortalidad.

Respecto al riesgo de recurrencia, no se han reportado casos hasta la fecha, sin contar con estudios de seguimiento a largo plazo. Se han notificado descubrimientos incidentales por estudios de imagen, en los cuales se diagnostican este tipo de tumores y se opta por realizar vigilancia periódica con tratamiento médico a base de betabloqueadores, como el propranolol o resección quirúrgica electiva. Aún no se cuenta con estudios a gran escala con los que se pueda determinar el abordaje y manejo óptimo para estos pacientes.



**Figura 5:** Hallazgo histopatológico (H-E a 100x). Formación vascular lobulada bien delimitada y revestida por endotelio que corresponde con un hemangioma cavernoso de epiplón.

## CONCLUSIONES

Este caso nos enseña que la laparoscopia puede ser una herramienta útil para el diagnóstico y tratamiento de patologías abdominales poco frecuentes, como la ruptura de un hemangioma cavernoso del epiplón. Dicha entidad, cuyo diagnóstico preoperatorio es sumamente difícil, requiere de un alto grado de sospecha por parte del cirujano. Ante la presencia de hemoperitoneo sin causa aparente, se debe hacer una revisión cuidadosa del epiplón y el mesenterio en busca de lesiones como la presentada en este caso clínico.

## REFERENCIAS

1. Maestroni U, Dinale F, Frattini A et al. Ureteral hemangioma: a clinical case report. *Acta Biomed.* 2005; 76: 115-117.
2. Attash SM, Ali MS, Al-Nuaimy HA. Isolated cavernous haemangioma of the stomach in a 3-year-old child: an unusual cause of upper GI bleeding. *BMJ Case Rep.* 2012. doi: 10.1136/bcr-2012-006979.
3. Rubinstein JC, Christison-Lagay ER. Successful treatment of visceral infantile hemangioma of the omentum and mesentery with propranolol. *J Ped Surg Case Reports.* 2014; 2: 302-304.
4. Chateil JF, Saragne-Feuga C, Pérel Y, Brun M, Neuenschwander S, Vergnes P et al. Capillary haemangioma of the greater omentum in a 5-month-old female infant: a case report. *Pediatr Radiol.* 2000; 30: 837-839.
5. Archid R, Schneider CC, Adam P et al. Hemangiopericytoma/solitary fibrous tumor of the greater omentum: a case report and review of the literature. *Int J Surg Case Rep.* 2016; 23: 160-162.
6. Nagano H, Goi T, Taguchi S et al. Capillary hemangioma arising from the lesser omentum in an adult: a case report. *Medicine (Baltimore).* 2020; 99: e18693.
7. Singh BP, Kumar A, Chattopadhyay TK. Intussuscepting ileal hemangioma with perforation. *Indian J Gastroenterol.* 1992; 11: 94-95.
8. Ishida H, Ishida J. Primary tumours of the greater omentum. *Eur Radiol.* 1998; 8: 1598-1601.
9. Galván-Montaña AF, Guzmán-Martínez S, Morales-Leyte AL, García-Moreno S. Oclusión intestinal por hemangioma de epiplón mayor en un niño de 14 años. *Rev Mex Pediatr.* 2019; 86: 18-20.
10. Ritossa C, Ferri M, Destefano I, De Giuli P. Hemoperitoneum caused by cavernous angioma of the omentum. *Minerva Chir.* 1989; 44: 907-908.
11. Chung J, Kim M, Lee JT, et al. Cavernous hemangioma arising from the lesser omentum: MR findings. *Abdom Imaging.* 2000; 25: 542-544.
12. Ojili V, Tirumani SH, Gunabushanam G, Nagar A, Surabhi VR, Chintapalli KN et al. Abdominal hemangiomas: a pictorial review of unusual, atypical, and rare types. *Can Assoc Radiol J.* 2013; 64: 18-27.



## Caso clínico

# Manejo endoscópico de adenocarcinoma de vesícula biliar. Presentación de caso

## Endoscopic management of gallbladder adenocarcinoma. Case report

Cristina Fernández-González de la Vega,\* Víctor Hugo Hernández-Lozada†

\* Médico General.

† Departamento de Cirugía General y Laparoscopia del Hospital Multimédica Norte. México.

### RESUMEN

**Introducción:** El adenocarcinoma de vesícula biliar es una patología poco frecuente, asintomática y de mal pronóstico. Entre los factores de riesgo más asociados se encuentra la inflamación crónica secundaria a litiasis, es por eso que ambas entidades suelen presentarse juntas y hace que el diagnóstico temprano de adenocarcinoma sea difícil. La mayoría de los casos (70%) son hallazgos incidentales reportados por el patólogo y se encuentran en estadios avanzados con un pronóstico de supervivencia a los cinco años menor a 5%. **Presentación del caso:** Paciente masculino de 75 años con dolor en hipocondrio derecho de un mes de evolución asociado con ictericia generalizada con elevación de bilirrubinas. Se realiza colecistectomía laparoscópica por aparente colecistitis litiasica agudizada más CPRE (colangiopancreatografía retrógrada endoscópica) transoperatoria por probable coledocolitiasis, encontrando sólo dilatación importante de la vía biliar y estenosis de la misma. Se procede a la colocación de prótesis biliar plástica. El servicio de patología reporta días después adenocarcinoma de vesícula biliar. **Conclusiones:** Este caso ejemplifica cómo el adenocarcinoma de vesícula biliar, una entidad poco frecuente, se diagnostica en la mayoría de los casos en estadios avanzados y que las opciones terapéuticas son limitadas debido a la falta de estudios que comprueben su efectividad. También resalta cómo en la mayoría de los casos el tratamiento principal se debe basar en medidas paliativas para mejorar la sintomatología obstructiva, que suele acompañar este padecimiento, y la calidad de vida.

**Palabras clave:** Adenocarcinoma de vesícula biliar, obstrucción de la vía biliar, prótesis biliares, caso clínico.

### ABSTRACT

**Introduction:** Gallbladder adenocarcinoma is a rare condition that usually presents with no symptoms upon presentation and has a poor prognosis. The main known risk factor for the development of adenocarcinoma is the association between chronic inflammation caused by gallstones and because these two entities usually present together it makes it difficult to recognize adenocarcinoma at its early stages. Up to 70% of cases are incidentally found upon examination by the pathologist and present at advance stages with a 5% survival rate at five years. **Case presentation:** 75-year-old male that presents with a 1-month history of right hypochondrium pain with generalized jaundice and direct bilirubin elevation. A diagnosis of acute on chronic cholecystitis was made with a high suspicion of choledocholithiasis, cholecystectomy by laparoscopy was performed following an endoscopic retrograde cholangiopancreatography (ERCP) intraoperative which found significant biliary dilation and stricture that was managed with placement of a biliary stent. Days after it was reported by the pathologist the incidental finding of gallbladder adenocarcinoma. **Conclusion:** Gallbladder adenocarcinoma presents in most cases with an advance staging disease. Therapeutic options for these patients are limited because of the lack of research demonstrating the benefits on survival rates, that is why is important that the main therapeutic approach focuses on palliative care measurements and relieved of the obstructive symptoms that often accompany this disease so that we can improve patient life style.

**Keywords:** Gallbladder carcinoma, obstruction of the biliary tract, biliary stent, case report.

www.medigraphic.org.mx

Recibido: 13/07/2021. Aceptado: 17/08/2021.

Correspondencia: Víctor Hugo Hernández-Lozada

Av. Convento de Sta. Mónica Núm. 113,

Hab. Jardines de Santa Mónica, 54050, Tlalneapantla de Baz, México.

E-mail: drlozada78@gmail.com

**Citar como:** Fernández-González de la Vega C, Hernández-Lozada VH. Manejo endoscópico de adenocarcinoma de vesícula biliar. Presentación de caso. Rev Mex Cir Endoscop. 2021; 22 (1): 28-33. <https://dx.doi.org/10.35366/102891>



## INTRODUCCIÓN

El adenocarcinoma de vesícula biliar es una patología con incidencia de tres por cada 100,000 personas. Es el quinto cáncer más frecuente del tracto digestivo y el más común de la vía biliar.<sup>1,2</sup> Hasta 70% de los casos de adenocarcinoma son hallazgos incidentales diagnosticados por el servicio de patología al momento de examinar la pieza posterior a una colecistectomía.

Dentro de los múltiples factores de riesgo que existen para el desarrollo de adenocarcinoma, uno de los más estudiados es la asociación de inflamación crónica de la vesícula biliar secundaria a la existencia de litiasis vesicular. Se ha visto que los cálculos biliares mayores a 3 mm incrementan el riesgo de desarrollar adenocarcinoma hasta en 10%,<sup>1-6</sup> por lo que es frecuente encontrar ambas entidades al momento del diagnóstico. Esto, a su vez, dificulta el diagnóstico temprano de adenocarcinoma.

En la mayoría de los casos, es una entidad asintomática que sólo se manifiesta cuando se encuentra en estadios avanzados. Una vez que se asocia la presencia de ictericia (34% de los pacientes), esto determina un indicador de enfermedad avanzada y de peor pronóstico.<sup>2</sup> El paciente con adenocarcinoma de vesícula biliar cuenta con una supervivencia a los cinco años del diagnóstico de 5%.<sup>1,2</sup>

Este caso es un claro ejemplo de una presentación clínica sugestiva de colecistitis litiasica con coledocolitiasis en un

paciente de edad avanzada, en donde el diagnóstico final histopatológico confirmó la presencia de adenocarcinoma. Resalta el hecho de que, en estos casos avanzados, las opciones terapéuticas comúnmente se ven limitadas a la paliación por medio de una endoprótesis biliar y que el trabajo conjunto del cirujano y el endoscopista deben ser oportunos.

## PRESENTACIÓN DEL CASO

Paciente masculino de 75 años que acude a valoración al servicio de urgencias por dolor intermitente en hipocondrio derecho de un mes de evolución, agudizándose una semana previa a su internamiento, agregándose al cuadro clínico ictericia generalizada de una semana de evolución, así como astenia, adinamia, náuseas e intolerancia a la vía oral. Como antecedentes de importancia presenta hipertensión arterial sistémica de larga evolución, etilismo y tabaquismo crónico.

Se realiza tomografía computarizada axial contrastada de abdomen encontrando importante dilatación de la vía biliar intra y extrahepática con colédoco de 19 mm, litiasis vesicular, así como engrosamiento de la porción intramural del colédoco distal, sin observar defectos de llenado. El páncreas se aprecia de contornos regulares sin colecciones ni modificación de la grasa peripancreática. Cabe mencionar la presencia de adenomegalias del segmento retroduodenal no mayores a 8 mm (Figura 1).

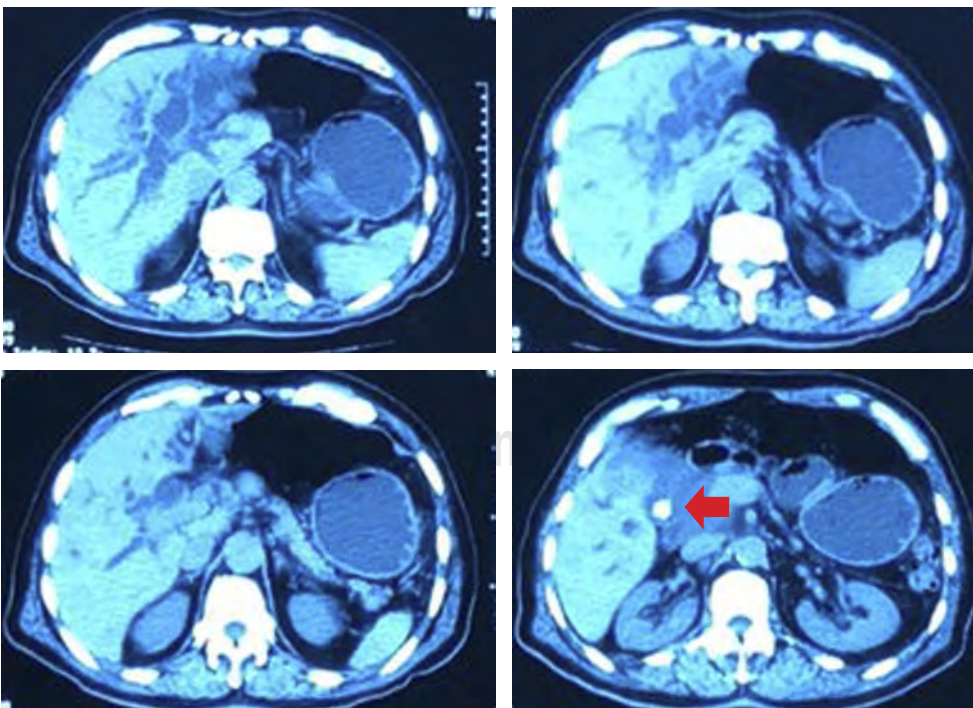
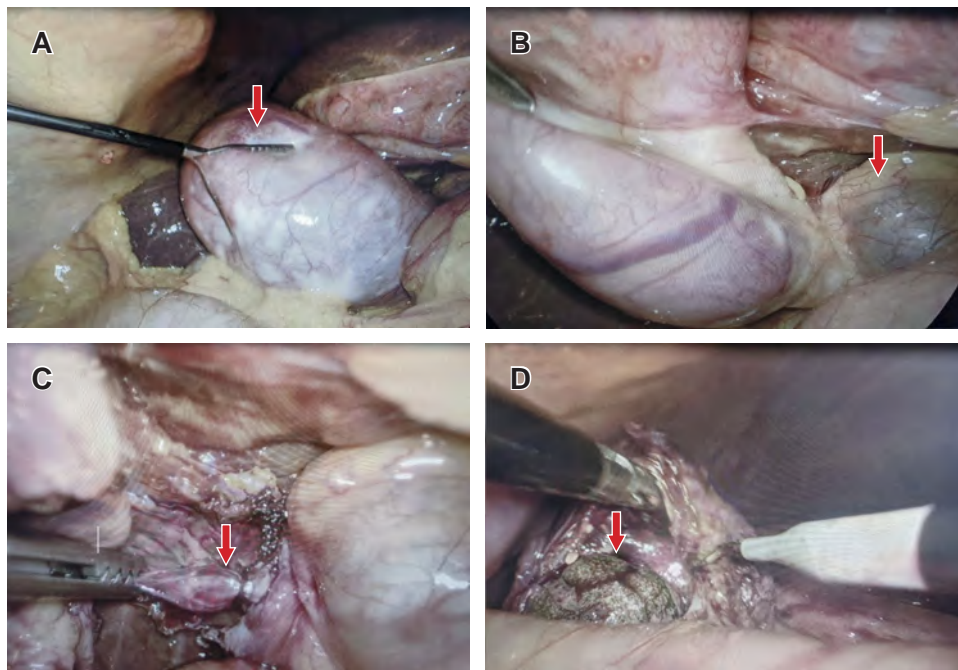


Figura 1:

Tomografía axial computarizada de abdomen con dilatación de la vía biliar intra y extrahepática. Se logra visualizar litio vesicular (flecha).





**Figura 2:**

**A)** Se observa vesícula biliar edematosa (flecha), **B)** dilatación importante del conducto colédoco (flecha), **C)** conducto cístico engrapado quirúrgicamente (flecha) y **D)** lito (flecha).

A la examinación, se encontró paciente con ictericia en escleras y piel en general con signos vitales estables y con abdomen doloroso a la palpación profunda en hipocondrio derecho, sin datos de irritación peritoneal.

Se efectuaron laboratorios preoperatorios encontrando elevación de la bilirrubina total de 7.0 a expensas de directa y elevación de transaminasas (TGO 165 U/L, TGP 305 U/L, GGT 321 U/L) resto de laboratorios dentro de parámetros normales, sin leucocitosis.

Se decide realizar colecistectomía laparoscópica más CPRE (colangiopancreatografía retrógrada endoscópica) transoperatoria secundaria a obstrucción biliar.

Durante el procedimiento quirúrgico se encuentra vesícula edematosa aumentada de tamaño con contenido purulento, pared engrosada de hasta 8 mm y segmentos de necrosis en su superficie, se observa dilatación del conducto cístico hasta 25 mm (Figura 2). Se procede a introducir duodenoscopia de visión lateral en tiempo transoperatorio hasta la segunda porción del duodeno, observando papila hipertrófica con ausencia de salida de bilis, se canula esfínter de Oddi en el primer intento y se opacifica de manera selectiva la vía biliar con medio de contraste observando dilatación importante de la vía intra y extrahepática, con colédoco tortuoso que llega a medir hasta 25 mm, por debajo de la unión de los conductos hepáticos derecho e izquierdo. En la unión del conducto cístico se observa una estenosis concéntrica de consistencia dura franqueable con la guía (Figura 3). Se realizan tres barridos con balón extractor obteniendo sólo

deétritus biliares con hemorragia al paso por el sitio de la estenosis. Se realiza cepillado biliar para ser procesado por patología y esfinterotomía de 20 mm, se decide colocar prótesis biliar Cotton-Leung® de 10 × 10 Fr y se retira la vesícula biliar (Figura 4).

Días después, el servicio de patología reporta adenocarcinoma de vesícula biliar moderadamente diferenciado, que invade todo el espesor de la pared con permeación vascular linfática y espacio perineural.

Al mes de seguimiento, se presentó el paciente al servicio de urgencias con datos de choque séptico secundario a colangitis por probable invasión tumoral y con prótesis funcional; sin embargo, por cuestiones económicas, sus familiares deciden el egreso del paciente por malas condiciones generales con mal pronóstico para la vida y la función.

## DISCUSIÓN

La presentación clínica de nuestro caso corresponde con lo que suele encontrarse en la literatura,<sup>2-7</sup> donde el diagnóstico de adenocarcinoma se establece en estadios avanzados, provocando limitaciones importantes en cuanto al manejo terapéutico a seguir, ya que aún hay controversia sobre la efectividad que proporcionan diferentes regímenes de quimioterapia y radioterapia.<sup>4</sup>

El adenocarcinoma de vesícula biliar sólo en 1/3 de los casos se detecta antes de una colecistectomía, el resto se encuentra de manera incidental por el patólogo

**Tabla 1: Sistemas TNM American Joint Committee on Cancer (AJCC) para carcinomas de vesícula biliar.<sup>5</sup>**

Categoría T (tumoral)	
T0	No hay evidencia de tumor primario
Tis	Carcinoma <i>in situ</i>
T1	T1a: invade la lámina propia T1b: invade la muscular
T2	T2a: invade el tejido fibroso perimuscular del lado peritoneal T2b: invade el tejido fibroso del lado hepático
T3	Perfora la serosa y/o invade el hígado o estructuras adyacentes
T4	Invade la vena hepática o la arteria hepática o dos o más órganos extrahepáticos
Categoría N (nodular)	
N0	Sin invasión hacia ganglios linfáticos regionales
N1	Invasión hacia ganglios linfáticos que se extienden alrededor del conducto cístico, colédoco, arteria hepática y/o a la vena porta
N2	Invasión de ganglios linfáticos periaórticos, pericaval, o que se extienden alrededor del tronco celiaco a la arteria mesentérica superior
Agrupamiento por etapas TNM	
Etapa 0	Tis N0 M0
Etapa 1	T1 N0 M0
Etapa II	T2 N0 M0
IIa	T2a N0 M0
IIb	T2b N0 M0
Etapa III	
IIIa	T3 N0 M0
IIIb	T1 N1 M0 T2 N1 M0 T3 N1 M0
Etapa IV	
IVa	T4 N0 M0
IVb	Cualquier T N2 M0 Cualquier T, cualquier N M1
TNM = Tumor, Nódulos o ganglios linfáticos, Metástasis a distancia. M0 = No hay metástasis presente, M1 = Metástasis presente en órganos o tejidos distantes.	

al momento de efectuar una inspección rutinaria de las piezas quirúrgicas de las colecistectomías. Es una enfermedad poco estudiada debido a su relativa baja frecuencia y que tiende a encontrarse en estadios avanzados, es por eso que el tratamiento terapéutico, tanto médico como quirúrgico, sigue siendo de controversia. Hay pocos estudios que demuestran su efectividad sobre la supervivencia del paciente, y aquellos que existen cuentan con varias limitantes como una muestra poblacional reducida.<sup>3-9</sup>

Según guías europeas, se recomienda realizar una segunda cirugía para resección radical hepática en cuña del lecho vesicular y resección de nódulos linfáticos del ligamento hepatoduodenal en aquellos adenocarcinomas que invaden la *muscularis propria*.<sup>5</sup> Sin embargo, esto no siempre es posible, dadas las condiciones del paciente y el riesgo quirúrgico que implica.

En la mayoría de los casos, el manejo principal se debe centrar en mejorar la calidad de vida. Dentro de las medidas de cuidados paliativos que existen, sobre todo para pacientes que padecen estenosis de la vía biliar, está la posibilidad de colocar una prótesis biliar a través de endoscopia para mejorar la sintomatología obstructiva.<sup>6</sup> Nuestro caso se presentó con importante dilatación de la vía biliar secundaria a estenosis, razón por la cual se colocó una prótesis biliar plástica, para así poder mejorar su sintomatología y por consiguiente su calidad de vida.

Diferentes estudios han demostrado que las prótesis metálicas tienen mayor efectividad en cuanto a permeabilidad y supervivencia libre de síntomas, ya que cuentan con permeabilidad durante aproximadamente nueve meses, en comparación con las prótesis plásticas en las que sólo dura tres meses. Sin embargo, a pesar de que las prótesis metálicas tienen mayor efectividad, no se ha logrado demostrar diferencia significativa en cuanto a la mortalidad a los 30 días entre ambos tipos de prótesis.<sup>7</sup> En nuestro paciente se decidió la colocación de prótesis plástica debido a los costos, ya que los familiares son de bajos recursos.

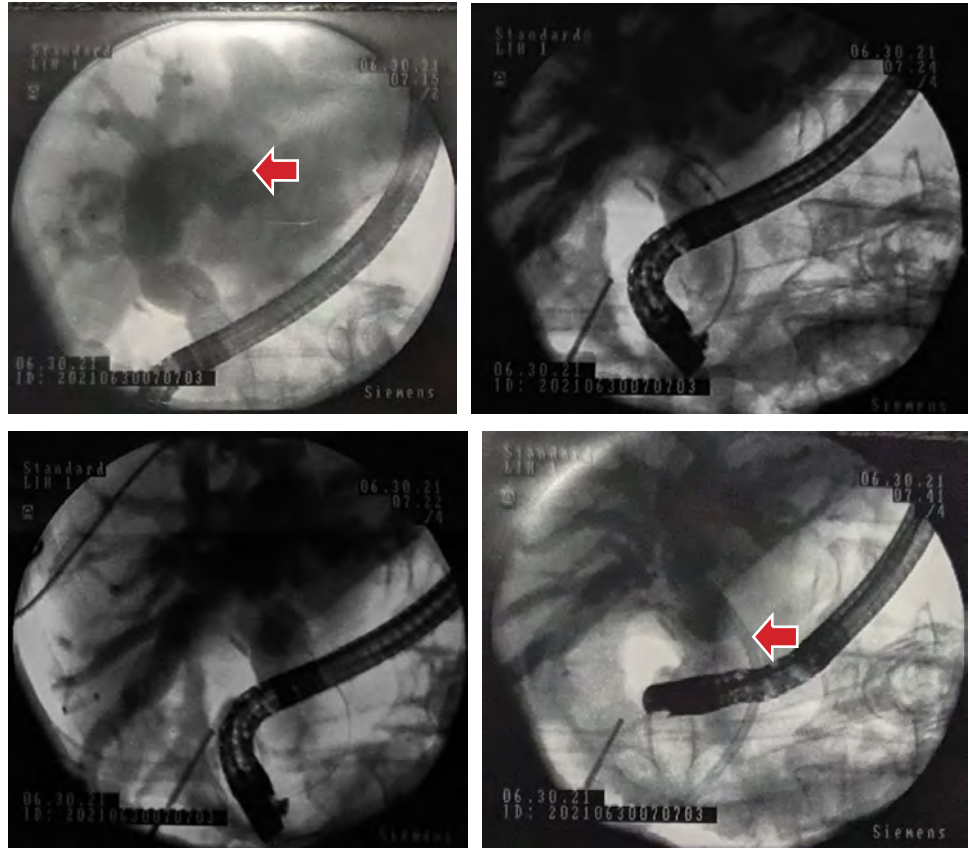
Mientras no se cuente con más evidencia, el manejo terapéutico principal en este tipo de casos se debe centrar en la mejoría de la sintomatología y cuidados paliativos. El uso de prótesis biliares en pacientes con obstrucción maligna de la vía biliar juega un papel fundamental como manejo paliativo.<sup>8</sup> En la actualidad, la combinación de técnicas laparoendoscópicas nos permite la extirpación de este tipo de tumores y la colocación de prótesis, metálicas o plásticas, en un solo tiempo quirúrgico lo cual mejora la sintomatología y calidad de vida del paciente, posibilitando un regreso rápido a sus actividades.



### CONCLUSIONES

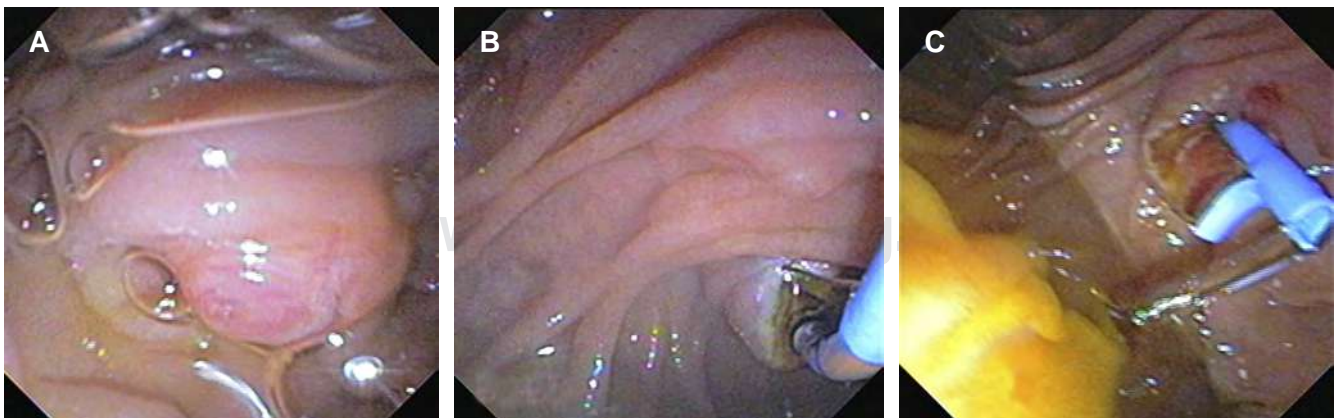
El caso presentado demuestra que, en muchas ocasiones, el riesgo de someter a un paciente a otra intervención quirúrgica mucho más agresiva, teniendo una estadificación (T3,

N1)<sup>5</sup> (Tabla 1) y un mal pronóstico, obliga a tomar decisiones que se enfoquen al tratamiento paliativo como una mejor opción. Poder resolver la obstrucción biliar en un solo tiempo quirúrgico, con la colaboración del servicio de endoscopia, puede representar una gran ayuda para el manejo definitivo.



**Figura 3:**

Colangiografía transoperatoria con dilatación de la vía biliar, se observa colédoco tortuoso (flecha) y colocación de prótesis exitosa (flecha).



**Figura 4:** Colangiopancreatografía retrógrada endoscópica transoperatoria. **A)** Se observa ámpula de Vater hipertrófica. **B)** Se realiza esfinterotomía y barridos con balón extractor. **C)** Colocación satisfactoria de prótesis biliar plástica.

## REFERENCIAS

1. Goetze TO. Gallbladder carcinoma: Prognostic factors and therapeutic options. *World J Gastroenterol*. 2015; 21: 12211-12217. Available in: <https://pubmed.ncbi.nlm.nih.gov>
2. Miller G, Jarnagin WR. Gallbladder carcinoma. *Eur J Surg Oncol*. 2008; 34: 306-312. Available in: <https://pubmed.ncbi.nlm.nih.gov>
3. Shukla SK, Singh G, Shahi KS, Bhuvan, Pant P. Staging, treatment, and future approaches of gallbladder carcinoma. *J Gastrointest Cancer*. 2018; 49: 9-15. Available in: <https://pubmed.ncbi.nlm.nih.gov>
4. Furlan A, Ferris JV, Hosseinzadeh K, Borhani AA. Gallbladder carcinoma update: multimodality imaging evaluation, staging, and treatment options. *AJR Am J Roentgenol*. 2008; 191: 1440-1447. Available in: <https://www.ajronline.org>
5. Sung YN, Song M, Lee JH, Song KB, Hwang DW, Ahn CS. Validation of the 8th edition of the American Joint Committee on Cancer staging system for gallbladder cancer and implications for the follow-up of patients without node dissection. *Cancer Res Treat*. 2020; 52: 455-468. Available in: <https://pubmed.ncbi.nlm.nih.gov>
6. Yamaguchi T, Ishihara T, Seza K, Nakagawa A, Sudo K, Tawada K. Long-term outcome of endoscopic metallic stenting for benign biliary stenosis associated with chronic pancreatitis. *World J Gastroenterol*. 2006; 12: 426-430. Available in: <https://www.ncbi.nlm.nih.gov>
7. Domper-Arnal MJ, Simón-Marco MA. Tratamiento endoscópico de las estenosis malignas de la vía biliar: puesta al día y puntos más relevantes para la práctica clínica habitual. *Rev Esp Enferm Dig* [Internet]. 2016; 108: 568-575. Disponible en: <https://scielo.isciii.es/scielo.php>
8. Wolpin BM, Mayer RJ. A step forward in the treatment of advanced biliary tract cancer. *N Engl J Med*. 2010; 362: 1335-1337. Available in: <https://pubmed.ncbi.nlm.nih.gov>
9. Gold DG, Miller RC, Haddock MG, Gunderson LL, Quevedo F, Donohue JH. Adjuvant therapy for gallbladder carcinoma: the Mayo Clinic experience. *Int J Radiat Oncol Biol Phys*. 2009; 75: 150-155. Available in: <https://pubmed.ncbi.nlm.nih.gov>



## Caso clínico

# Diverticulitis yeyunal: causa poco frecuente de abdomen agudo en el adulto mayor

## Jejunal diverticulitis: a rare cause of acute abdomen in the elderly patient

Denzil Garteiz-Martínez,<sup>\*‡</sup> Alejandro Weber-Sánchez,<sup>\*</sup> Diego Leonardo Jorge,<sup>§</sup> Rafael Carbó-Romano<sup>\*</sup>

\* Cirugía General

‡ ORCID: 0000-0002-8479-4076.

§ Patología.

Hospital Ángeles Lomas. México.

### RESUMEN

**Introducción:** Entre las causas poco frecuentes de dolor abdominal en el adulto mayor se encuentra la diverticulosis de intestino delgado. Se puede presentar con una gran diversidad de síntomas digestivos desde diarrea, hemorragia y malabsorción hasta obstrucción intestinal, abdomen agudo y sepsis. El diagnóstico adecuado requiere de un alto índice de sospecha y muchas veces se llega a él en forma incidental durante la exploración quirúrgica. **Caso clínico:** Paciente masculino de 80 años con datos de abdomen agudo, en el cual se realiza tomografía que muestra múltiples saculaciones en el tubo digestivo (desde duodeno hasta colon), una de ellas perforada y abscedada. Se somete a laparoscopia corroborando presencia de divertículo yeyunal perforado, por lo cual se realiza resección intestinal y anastomosis mano asistida. Presenta evolución favorable y sin complicaciones en el seguimiento posoperatorio. **Conclusión:** Este reporte ejemplifica la presentación clínica, los criterios diagnósticos y opciones terapéuticas de una causa poco frecuente de abdomen agudo en el adulto mayor.

**Palabras clave:** Divertículo yeyunal, abdomen agudo, adultos, caso clínico.

### ABSTRACT

**Introduction:** Among the rare causes of abdominal pain in elderly patients is small bowel diverticulosis. It can present with a great variety of digestive symptoms, from diarrhea, bleeding and malabsorption to intestinal obstruction, acute abdomen, and sepsis. Adequate diagnosis requires a high index of suspicion and is often achieved incidentally during surgical exploration. **Clinical case:** Eighty-year-old male with an acute abdomen in whom tomography showed multiple saculations throughout the gastrointestinal tract (from the duodenum to the colon), one of them with signs of perforation and abscess. Laparoscopic exploration confirmed the presence of a perforated jejunal diverticulum and small bowel resection with hand assisted anastomosis was performed. Postoperative course and follow up were uneventful. **Conclusion:** This case report exemplifies the clinical presentation, diagnostic criteria, and treatment options for this unusual cause of acute abdomen in elderly patients.

**Keywords:** Jejunal diverticulum, acute abdomen, adults, clinical case.

### INTRODUCCIÓN

Entre las causas de dolor abdominal en el adulto mayor, suelen destacar la enfermedad ácido-péptica, apendicitis aguda, enfermedad diverticular, obstrucción intestinal, isquemia intestinal y malignidad del tubo digestivo. Es

extraordinariamente raro que se piense en la diverticulosis del intestino delgado como primera opción diagnóstica. Sin embargo, en pacientes de edad avanzada, ésta puede ser la causa de una gran diversidad de síntomas digestivos como diarrea, hemorragia, obstrucción intestinal, abdomen agudo y sepsis. Para realizar un diagnóstico adecuado, se

Recibido: 25/09/2021. Aceptado: 07/10/2021.

Correspondencia: Dr. Denzil Garteiz-Martínez

Hospital Ángeles Lomas, Consultorio 410. Vialidad de la Barranca s/n, Valle de las Palmas, Huixquilucan, Estado de México. Tel: 55-5246-9527.

E-mail: denzilgarteiz@yahoo.com

**Citar como:** Garteiz-Martínez D, Weber-Sánchez A, Jorge DL, Carbó-Romano R. Diverticulitis yeyunal: causa poco frecuente de abdomen agudo en el adulto mayor. Rev Mex Cir Endoscop. 2021; 22 (1): 34-37. <https://dx.doi.org/10.35366/102892>



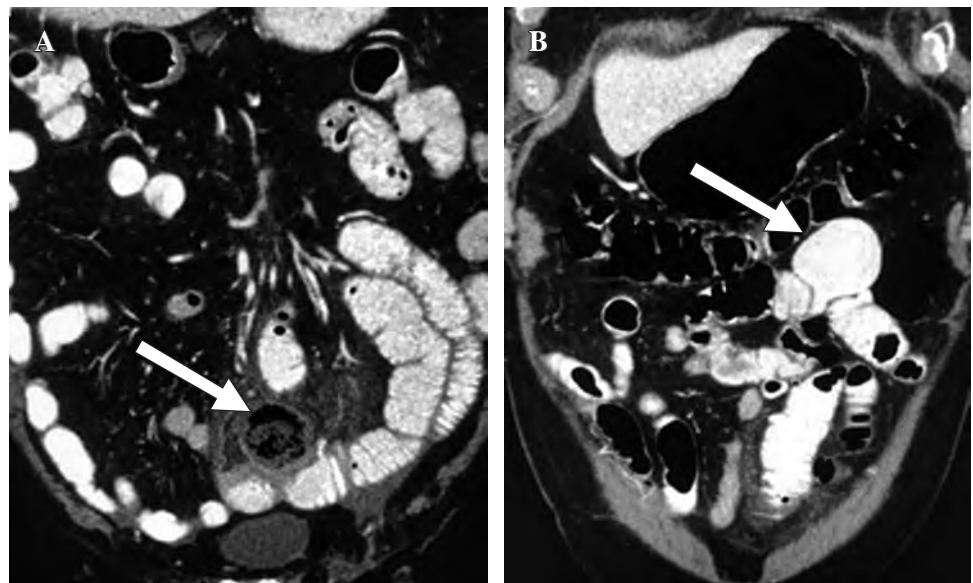
requiere un alto índice de sospecha y, aunque los estudios de imagen contrastados los pueden detectar con cierta facilidad, muchas veces se llega a éste en forma incidental durante la exploración quirúrgica. En este reporte se presenta un caso que ejemplifica la presentación clínica, los criterios diagnósticos y los hallazgos quirúrgicos de esta enfermedad.

### PRESENTACIÓN DEL CASO

Paciente masculino de 80 años con mal estado general, dolor abdominal de 48 horas de evolución, fiebre, leucocitosis e irritación peritoneal localizada hacia la fosa iliaca izquierda. Antecedentes de dolor abdominal crónico y diarrea atribuidos a síndrome de intestino irritable y diverticulosis sigmoidea. Diagnosticado inicialmente con un cuadro de probable enfermedad diverticular complicada del colon, por lo cual se le solicitó tomografía abdominal contrastada. En dicho estudio, se reportó la presencia de un plastrón inflamatorio asociado a un segmento de intestino delgado

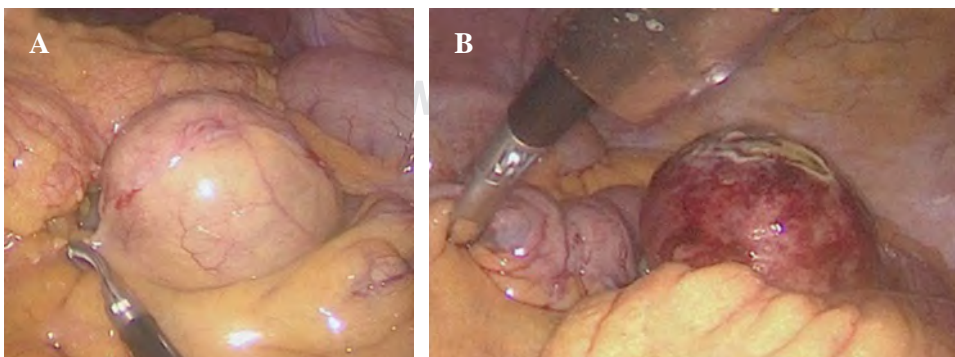
en la zona del hipogastrio y líquido libre en la cavidad abdominal. En el segmento intestinal afectado, se observó engrosamiento parietal difuso con estriación del tejido graso del mesenterio y una imagen redondeada de 3.7 cm de diámetro con líquido y aire en su interior dependiente del asa intestinal (Figura 1A). Además, se describieron múltiples imágenes saculares, con contraste en su interior, a nivel de duodeno, íleon, yeyuno (Figura 1B) y colon.

El paciente fue sometido a exploración laparoscópica, donde se corroboró la presencia de múltiples divertículos en intestino delgado (Figura 2A), uno de ellos con franca necrosis en su pared y un absceso sellado adjunto (Figura 2B). Se realizó la resección de un segmento intestinal de aproximadamente 40 cm, que incluía el divertículo perforado y otro cercano, debido a inflamación contigua (Figura 3). El tránsito intestinal se restituyó con anastomosis mano-asistida y se realizó lavado y drenaje de la cavidad abdominal. El reporte de patología corroboró la presencia de un divertículo de 5 cm de diámetro, perforado con



**Figura 1:**

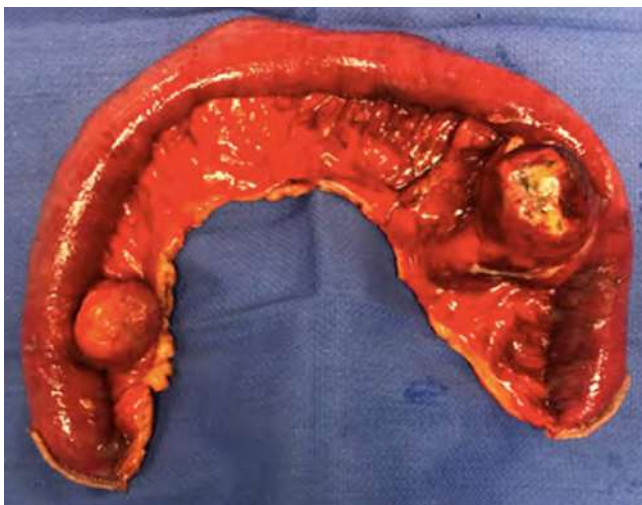Tomografía axial contrastada que documenta **A)** divertículo yeyunal grande con inflamación periférica severa y **B)** otro divertículo lleno de contraste sin evidencia de complicación.



**Figura 2:**

Vista laparoscópica de divertículos yeyunales: **A)** uno sin inflamación y **B)** otro perforado y abscedado.





**Figura 3:** Segmento yeyunal con dos divertículos en localización mesentérica, uno de ellos perforado y el otro sin datos de complicación, pero muy cercano al sitio de la resección.

necrosis extensa en su pared (*Figura 4*). El paciente tuvo una evolución sin complicaciones.

### DISCUSIÓN

La diverticulitis yeyunal es una enfermedad que puede simular cualquier otra causa de abdomen agudo, pero de la cual rara vez se sospecha en forma inicial. Su prevalencia es tan baja que se ha reportado sólo en 0.3 a 1.4% de autopsias y 2% en estudios baritados.<sup>1</sup> Claramente es mucho menos frecuente que la enfermedad diverticular del colon, el duodeno o el íleon.<sup>2</sup> Sin embargo, más de 80% de los casos corresponde a adultos mayores, y por este motivo, debe ser un diagnóstico contemplado en este grupo etario.<sup>1</sup>

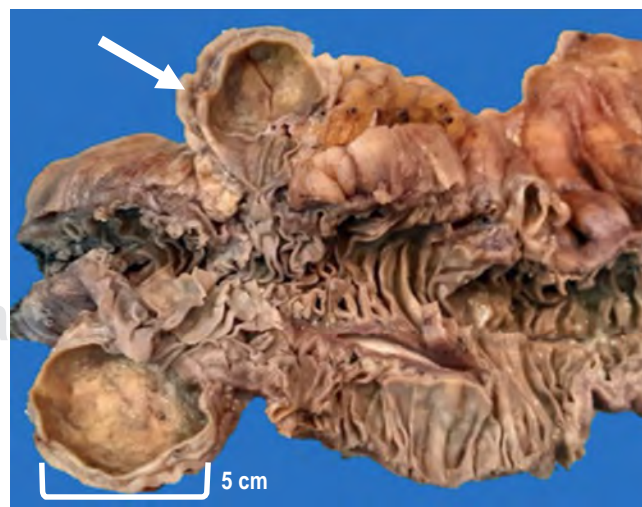
Su etiología no se conoce bien, pero parece estar relacionada con alteraciones de la motilidad intestinal, cirugías previas y obstrucción por enterolitos.<sup>3</sup> Se cree que puede ser ocasionada por trastornos como la esclerosis sistémica, neuropatías, miopatías y bridas posquirúrgicas.<sup>2</sup> También se ha asociado con dietas bajas en fibra y altas en azúcares refinadas, obesidad, estreñimiento, tabaquismo, sedentarismo y consumo de antiinflamatorios no esteroideos.<sup>4,5</sup>

El diagnóstico clínico es complejo, debido a que hasta 75% de los casos pueden ser asintomáticos. Además, también suelen simular otras patologías digestivas, ya que pueden manifestarse con sangrado de tubo digestivo, diarrea crónica, dolor intermitente, malabsorción y, en casos avanzados, perforación u obstrucción intestinal.<sup>6</sup> Cuando existe inflamación severa, es muy fácil de confundir con otras causas más frecuentes de abdomen agudo, como la apendicitis o la diverticulitis del colon, ya que se presenta

con dolor abdominal, irritación peritoneal y signos sistémicos de inflamación como leucocitosis o elevación de proteína C reactiva, entre otros. En nuestro paciente, la localización del dolor en fosa iliaca izquierda asociado a fiebre y mal estado general apuntaron inicialmente a un diagnóstico clínico de diverticulitis sigmoidea.

Para los cuadros crónicos e inespecíficos de manifestaciones digestivas, el diagnóstico se puede hacer con un simple tránsito intestinal o una tomografía contrastada. Desafortunadamente en la actualidad, en el estudio de estos pacientes, predominan las endoscopías de tubo digestivo superior y colon que no abarcan al intestino medio. Sólo en casos de hemorragia de origen desconocido, con el uso de la cápsula endoscópica, se podría establecer el diagnóstico oportuno de los divertículos. Nuestro paciente había sido tratado por diarrea crónica (con diagnóstico de síndrome de intestino irritable) y tenía una colonoscopia previa que reportaba diverticulosis colónica; no se había documentado la presencia de diverticulosis en otros sitios por falta de estudios contrastados, y este diagnóstico nunca había sido contemplado por sus médicos.

Por otra parte, en los casos de abdomen agudo, donde sí es frecuente la realización de tomografía, es más común encontrarlos. Así como en nuestro caso, aproximadamente 60% de los pacientes puede presentar divertículos múltiples a lo largo del intestino delgado.<sup>3</sup> En la tomografía, se describen como imágenes redondeadas, adyacentes al intestino, que contienen medio de contraste, aire y residuo intestinal. Cuando los divertículos son mayores a 3 cm de diámetro, el diagnóstico tomográfico puede ser difícil debido a la similitud con asas intestinales, pero se pueden diferenciar de éstas por la ausencia de válvulas conniventes



**Figura 4:** Pieza de patología mostrando divertículo yeyunal de 5 cm de diámetro con necrosis transmural.



en su interior.<sup>1</sup> En ausencia de tomografía, para la mayoría de las complicaciones, como la perforación o la obstrucción de un divertículo yeyunal, el diagnóstico suele ser un hallazgo transoperatorio.

No existe consenso para el tratamiento de la enfermedad diverticular yeyunal. En casos con síntomas crónicos como dolor, diarrea o sangrado de tubo digestivo esporádico, se puede optar por el manejo conservador o por la cirugía electiva. El primero consiste en mejorar la motilidad intestinal con dieta, medidas generales y medicamentos procinéticos; y la segunda con resección intestinal segmentaria y anastomosis primaria.

El diagnóstico y seguimiento tomográfico han permitido, en la actualidad, ofrecer tratamientos cada vez más conservadores y prevenir el desarrollo de complicaciones. Sin embargo, cuando se presenta hemorragia severa o sepsis abdominal, se requiere manejo quirúrgico urgente a base de resección con o sin anastomosis primaria, según lo permita cada caso.

En cualquiera de las circunstancias quirúrgicas, ya sea electiva o de urgencia, se recomienda limitarse a resecar sólo los divertículos afectados para evitar la resección múltiple y el síndrome de intestino corto.<sup>7</sup> En tiempos recientes, se ha descrito también el manejo laparoscópico con lavado y drenaje exclusivamente para casos de perforación sellada y controlada sin peritonitis generalizada.<sup>8</sup>

Este caso es un ejemplo típico de un octogenario con síntomas digestivos crónicos inespecíficos, que había sido diagnosticado por colonoscopia con diverticulosis colónica y síndrome de intestino irritable, y que recibía tratamiento sintomático en forma intermitente sin resultados contundentes ni apego a las medidas dietéticas y generales. Cuando presentó el cuadro agudo, inmediatamente se pensó en una diverticulitis sigmoidea y, de no haber sido por la tomografía, el diagnóstico no se hubiera establecido hasta estar dentro del quirófano.

La literatura menciona dos posibles abordajes terapéuticos en casos como éste:<sup>9</sup> el manejo conservador por medio de drenaje percutáneo y antibióticos, que en nuestro paciente no era factible debido a la localización del absceso y el riesgo de perforación del intestino durante la punción; y el abordaje quirúrgico. Se optó por un abordaje laparoscópico, el cual permitió la evaluación minuciosa de toda la cavidad abdominal y del estado en el resto de los divertículos presentes. También hizo posible un lavado exhaustivo y la realización de una resección segmentaria y selectiva, con una anastomosis asistida a través de una incisión muy pequeña.

Cuando existen múltiples divertículos, como en nuestro paciente, se recomienda limitar la resección intestinal al sitio del divertículo afectado para evitar el síndrome de intestino

corto.<sup>9</sup> En este caso, se decidió resecar un segmento de aproximadamente 40 cm donde se encontraba el divertículo perforado, pero incluyendo también otro divertículo cercano que mostraba datos de inflamación menor, pero que hubiera quedado en la cercanía proximal de la anastomosis; todo esto favoreció la pronta y adecuada evolución del paciente. El reporte de patología confirmó la presencia de un divertículo perforado con necrosis transmural.

## CONCLUSIONES

La presentación de este caso clínico nos recuerda que, en el adulto mayor, las causas de abdomen agudo pueden ser muy variadas y que existen patologías poco frecuentes que debemos contemplar. Asimismo, nos obliga a ser más cautos ante la presencia de síntomas digestivos inespecíficos y crónicos en pacientes de este grupo etario, la diverticulosis del intestino delgado puede ser la causa de éstos, y la realización oportuna de estudios contrastados nos puede ayudar a concretar el diagnóstico.

## REFERENCIAS

1. Fintelmann F, Levine MS, Rubesin SE. Jejunal diverticulosis: findings on CT in twenty-eight patients. *AJR Am J Roentgenol.* 2008; 190: 1286-1290.
2. Serrano-González J, Artés-Caselles M, Román-García de León L, Plá-Sánchez P, Sánchez-Turrión V. Manejo de la diverticulitis yeyunal. Experiencia en nuestro centro. *Cir Cir.* 2018; 86: 148-151.
3. Horesh N, Klang E, Gravetz A, Nevo Y, Amiel I, Amitai MM et al. Jejunal diverticulitis. *J Laparoendosc Adv Surg Tech A.* 2016; 26: 596-599.
4. Dahl C, Crichton M, Jenkins J, Nucera R, Mahoney S, Marx W et al. Evidence for dietary fibre modification in the recovery and prevention of reoccurrence of acute, uncomplicated diverticulitis: a systematic literature review. *Nutrients.* 2018; 10: 137.
5. Fluxá D, Quera R. Enfermedad diverticular: mitos y realidades. *Rev Med Chile.* 2017; 145: 209-218.
6. Balcazar VCM, Ayola RBC, Ocampo CJM, Bejarano M. Perforación del yeyuno por enfermedad diverticular: una condición a considerar en ancianos. *Rev Colomb Gastroenterol.* 2019; 34: 202-206.
7. Ghrihi R, Harbi H, Elghali MA, Belhajkhelifa MH, Letaif MR. Jejunal diverticulosis: a rare cause of intestinal obstruction. *J Surg Case Rep.* 2016; 2: 1-3.
8. Spasojevic M, Naesgaard JM, Ignjatovic D. Perforated midgut diverticulitis: revisited. *World J Gastroenterol.* 2012; 18: 4714-4720.
9. Harbi H, Kardoun N, Fendri S, Dammak N, Toumi N, Guirat A et al. Jejunal diverticulitis. Review and treatment algorithm. *Presse Med.* 2017; 46: 1139-1143. doi: 10.1016/j.lpm.2017.08.009.



## Imágenes clínicas

# Falla en la interpretación ultrasonográfica y tomográfica de la colecistitis aguda: presentación de imágenes clínicas

## Failure in the interpretation of acute cholecystitis with ultrasound and tomography: clinical images presentation

Denzil Garteiz-Martínez,\* Horacio Lozano-Zalce†

**Palabras clave:** Colecistitis aguda, error diagnóstico, ultrasonido, tomografía, imagen clínica.

**Keywords:** Acute cholecystitis, misdiagnosis, ultrasound, tomography, clinical imaging.

\* Cirugía General. ORCID: 0000-0002-8479-4076.

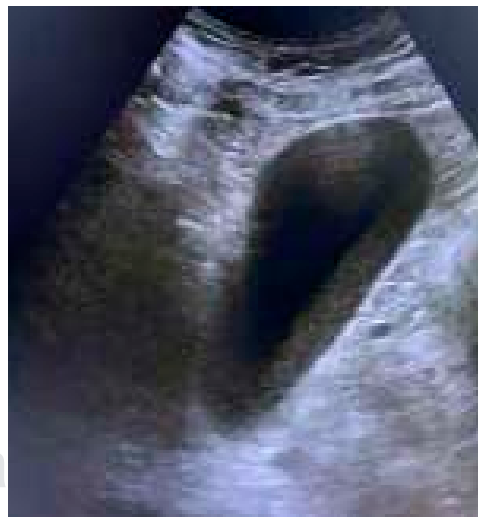† Departamento de Imagenología.

Hospital Ángeles Lomas. Estado de México, México.

El ultrasonido y la tomografía son estudios muy útiles para la evaluación de pacientes con dolor abdominal, pero en el caso de la colecistitis aguda, no es infrecuente que existan fallas en la interpretación de sus resultados. La sensibilidad y especificidad reportadas en la literatura para el ultrasonido son de 81% (IC 95%: 75-87%) y 83% (IC 95%: 74-89%), mientras que para la tomografía son de 94% (IC 95%: 73-99%) y 59% (IC 95%: 42-74%), respectivamente.<sup>1</sup>

La primera imagen que presentamos muestra el ultrasonido de un paciente masculino de 70 años que acudió a urgencias por dolor epigástrico, náusea y vómito. A la exploración física no presentaba datos de irritación peritoneal o signo de Murphy, probablemente debido a que había recibido analgésicos opioides previamente. Tampoco se encontraron alteraciones en sus laboratorios de ingreso. La interpretación del ultrasonido inicial describió sólo la presencia de lodo biliar pero «sin datos de inflamación» al momento del estudio, ausencia de cálculos en su interior, distensión vesicular «satisfactoria», pared con grosor de 1.6 mm y colédoco con calibre de 3.2 mm (Figura 1).

Ante la falta de diagnóstico preciso, se realizó tomografía de abdomen en donde no se pudo documentar alguna patología intraabdominal que justificara el dolor del



**Figura 1:**

Ultrasonido abdominal negativo para colecistitis aguda.

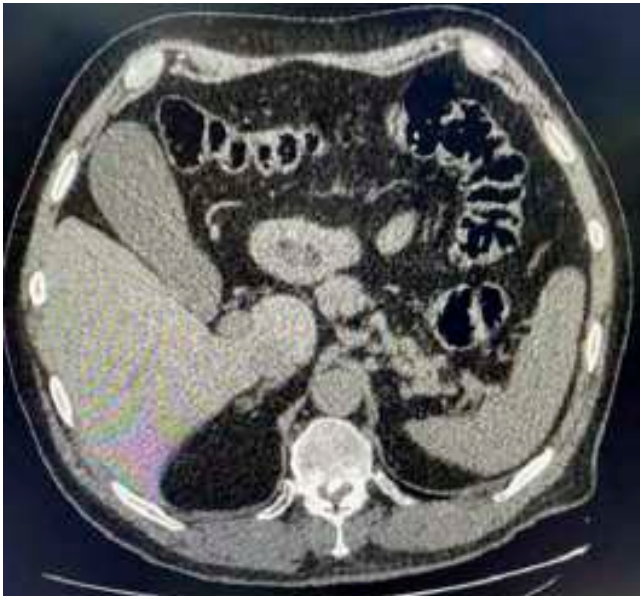Recibido: 16/11/2021. Aceptado: 19/11/2021.

Correspondencia: **Dr. Denzil Garteiz-Martínez, MSc, FACS**

Vialidad de la Barranca s/n C410, Col. Valle de las Palmas, 52763, Huixquilucan, Estado de México. Tel: 55 5246-9527, 55 5246-5000, ext. 4410

E-mail: denzilgarteiz@yahoo.com

**Citar como:** Garteiz-Martínez D, Lozano-Zalce H. Falla en la interpretación ultrasonográfica y tomográfica de la colecistitis aguda: presentación de imágenes clínicas. Rev Mex Cir Endoscop. 2021; 22 (1): 38-40. <https://dx.doi.org/10.35366/102893>



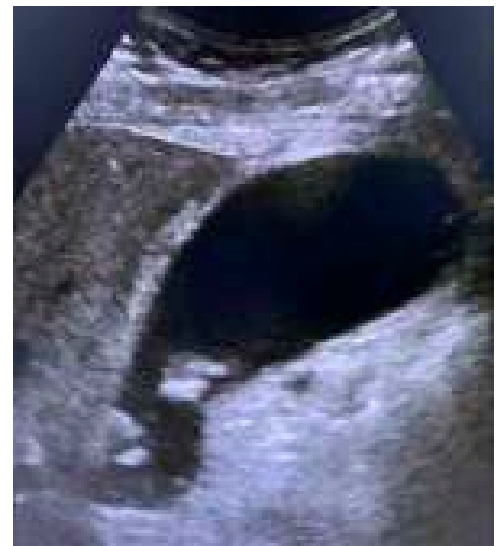**Figura 2:** Tomografía abdominal negativa para colecistitis aguda.

paciente y que reportó nuevamente la presencia de lodo biliar, pero ninguna alteración vesicular o biliar agregada (Figura 2). Después de unas horas de observación sin analgésicos, el dolor volvió a incrementarse y fue más evidente su localización en el hipocondrio derecho. Un segundo ultrasonido, realizado por otro radiólogo, interpretó incremento generalizado de las dimensiones de la vesícula con franco engrosamiento parietal de 8 mm, escasa cantidad de líquido perivesicular, imagen en «tela de cebolla», signo de Murphy sonográfico positivo y ecos que ocupaban el cuello vesicular y proyectaban sombra acústica posterior (Figura 3). El paciente fue sometido a colecistectomía laparoscópica, donde se encontró vesícula severamente inflamada, con engrosamiento generalizado de su pared, gran distensión y datos de isquemia focal (Figura 4).

El ultrasonido es el método más común para la evaluación de patología vesicular, sin embargo, su interpretación es operador dependiente, está sujeta a cierta subjetividad y tiene mayor margen de error comparado con otras modalidades de imagen (otros estudios). Por otra parte, aunque la tomografía es útil para descartar diferentes causas de dolor abdominal, por lo general no es recomendada para evaluar patología vesicular. En ambos estudios, los hallazgos que apoyan el diagnóstico de colecistitis aguda son la presencia de edema o engrosamiento de la pared vesicular, distensión vesicular, cálculos biliares, líquido perivesicular o aire en la pared de la vesícula.

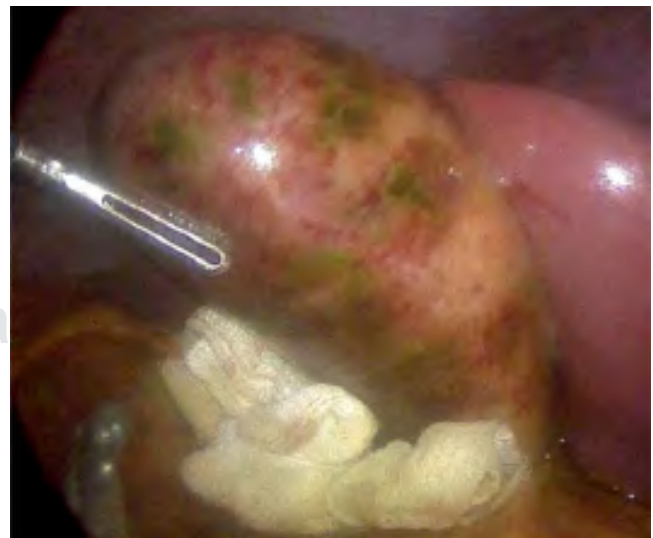Un estudio sobre las fallas en la interpretación del ultrasonido encontró como causas principales la falta de reconocimiento de edema de pared o de distensión vesi-

cular, así como ausencia de diagnóstico concluyente en el reporte radiológico.<sup>2</sup> El edema de pared suele ser más fácil de identificar en el borde hepático de la vesícula y debe ser buscado específicamente ahí. De forma convencional, se considera que un diámetro transversal de más de 4 cm se asocia con obstrucción e inflamación aguda, no obstante, la forma de la vesícula puede variar considerablemente y el sitio de medición también. En el mismo trabajo de Brook,<sup>2</sup> todos los casos de subdiagnóstico de colecistitis aguda reportaron distensión importante de la vesícula, pero sin engrosamiento de la pared, lo cual hace sospechar que, al menos en un inicio del cuadro, el aumento del diámetro vesicular produce adelgazamiento de la pared



**Figura 3:**

Ultrasonido abdominal positivo para colecistitis aguda.



**Figura 4:** Imagen laparoscópica de vesícula biliar con inflamación severa.

que dificulta la visualización del edema. Esto sugiere que se debe dar mayor importancia a la distensión de la vesícula que al engrosamiento de su pared al interpretar el estudio. Aunque es raro que el ultrasonido no visualice la presencia de cálculos, éste también puede ser un factor de falla en la interpretación.

En el caso de la tomografía, la identificación (visualización) de cálculos biliares no calcificados tiene sensibilidad muy baja (25-88%),<sup>2</sup> ya que los litos y la bilis son isointensos y, por lo tanto, no es una herramienta útil para el diagnóstico de colecistitis litiásica. Aunque existen las técnicas tomográficas con energía dual<sup>3</sup> que sí permiten distinguir estas estructuras, aún no es común contar con este recurso en la mayoría de los hospitales. Otro dato poco reportado en tomografía, que ha sido descrito como predictor temprano de inflamación, es el reforzamiento hepático perivesicular en la fase arterial.<sup>4</sup>

Factores adicionales que dificultan el diagnóstico clínico de colecistitis aguda son edad avanzada, presencia de diabetes mellitus, uso de analgésicos, índice de masa corporal y presencia de gas intestinal. Es en estos pacientes

en donde, tanto los radiólogos como los cirujanos, debemos poner mayor atención en la interpretación de los estudios radiológicos y correlacionarlos con la presentación clínica para poder ofrecer una resolución quirúrgica oportuna cuando ésta sea necesaria.

## REFERENCIAS

1. Kiewiet JJ, Leeuwenburgh MM, Bipat S, Bossuyt PM, Stoker J, Boermeester MA. A systematic review and meta-analysis of diagnostic performance of imaging in acute cholecystitis. *Radiology*. 2012; 264: 708-720.
2. Brook OR, Kane RA, Tyagi G, Siewert B, Kruskal JB. Lessons learned from quality assurance: errors in the diagnosis of acute cholecystitis on ultrasound and CT. *AJR Am J Roentgenol*. 2011; 196: 597-604.
3. Matos C. Will dual-energy CT become the reference standard to evaluate gallstone disease? *Radiology*. 2019; 292: 407-408.
4. Kim YK, Kwak HS, Kim CS, Han YM, Jeong TO, Kim IH et al. CT findings of mild forms or early manifestations of acute cholecystitis. *Clin Imaging*. 2009; 33 (4): 274-280.





## Instrucciones para los autores

La **Revista Mexicana de Cirugía Endoscópica** es el órgano oficial científico de la Asociación Mexicana de Cirugía Endoscópica (AMCE). La revista publica artículos de investigación, reportes de casos clínicos, temas de revisión, imágenes en cirugía, artículos especiales y cartas al editor. Para su aceptación, todos los artículos son analizados en un sistema de revisión por pares y sometidos a escrutinio por el consejo editorial.

La **Revista Mexicana de Cirugía Endoscópica** acepta, en términos generales, las indicaciones establecidas por el *International Committee of Medical Journal Editors* (ICMJE). La versión actualizada de las *Recommendations for the Conduct, Reporting, Editing and Publication of Scholarly Work in Medical Journals* está disponible en [www.icmje.org](http://www.icmje.org). Una traducción al español de esta versión de los «Requisitos de uniformidad para los manuscritos remitidos a las publicaciones biomédicas» está disponible en: [www.medigraphic.com/requisitos](http://www.medigraphic.com/requisitos).

El envío del manuscrito implica que éste es un trabajo que no ha sido publicado (excepto en forma de resumen) y que no será enviado a ninguna otra revista. Los artículos aceptados serán propiedad de la **Revista Mexicana de Cirugía Endoscópica** y no podrán ser publicados (ni en su totalidad ni parcialmente) en ninguna otra parte sin consentimiento escrito del editor.

Antes de enviar su manuscrito, el autor deberá cerciorarse de cumplir con todos los puntos de las guías internacionales incluidos en la lista de *Verificación General* que contemplan la estructura y estilo, así como las de *Verificación Específica* referentes al contenido y de acuerdo al tipo de artículo (caso clínico, investigación, etc.). Dichas listas, junto con un instructivo detallado para el uso de la plataforma digital, están disponibles en la página de la AMCE y pueden consultarse en la siguiente liga: <https://amce.com.mx/>. El autor principal debe guardar una copia del manuscrito original en formato Word y una copia de su lista de verificación completa.

Los trabajos deberán ser sometidos a revisión a través del portal del administrador digital de artículos en la siguiente liga: <https://revision.medigraphic.com/RevisionCirEndos>

Clasificación general de los tipos de artículos recibidos por la revista:

### 1. Artículo de investigación

Estos manuscritos deberán ser el producto de alguna investigación clínica original. Incluye reportes de series de casos (tres o

más), estudios descriptivos, de corte transversal, de casos y controles, de cohortes, retrospectivos, experimentales o ensayos clínicos. Deberán apegarse lo más posible a los lineamientos establecidos en las listas de verificación internacional (STROBE, CONSORT, etc.) según el tipo de estudio realizado (ver listas de *verificación específica*).

### 2. Artículo de revisión

Los artículos de revisión deberán incluir temas actuales y relevantes en el campo de la cirugía endoscópica. Se sugiere que el autor tenga experiencia reconocida en el tema. Las modalidades de revisión pueden incluir la *narrativa*, la *sistemática* o el *metaanálisis*, y cada una deberá seguir los lineamientos establecidos en la lista de verificación correspondiente (ej. PRISMA).

### 3. Reporte de caso clínico

Los reportes de caso podrán abarcar de uno a dos casos clínicos de la práctica quirúrgica y deberán seguir los lineamientos establecidos en la lista de verificación (CARE).

### 4. Imágenes clínicas

Esta sección incluye casos inusuales, cuyas imágenes sean ilustrativas de alguna entidad o procedimiento poco frecuente. Se sugiere enfatizar la correlación entre los hallazgos radiológicos y los endo/laparoscópicos.

### 5. Artículo especial

Este tipo de artículos podrán versar sobre temas de *terapéutica o práctica quirúrgica relevantes* (avances diagnósticos, técnicas nuevas, resumen de temas presentados en congresos recientes, etc.), *ensayos y opiniones expertas* (como lo hago yo, historia, filosofía, bioética, etc.) y temas sobre *educación quirúrgica* (entrenamiento, simulación, profesionalismo, normas sanitarias y normas editoriales, etcétera).

### 6. Carta al editor

Éstas incluyen escritos dirigidos al editor de la *Revista Mexicana de Cirugía Endoscópica*, con la finalidad de aclarar o comentar sobre alguna publicación previa de la revista.





## Lista de verificación general (estructura y estilo)

### ASPECTOS GENERALES

- Los artículos deberán ser preparados en formato electrónico (Word) para poder ser cargados en la plataforma digital.
- El manuscrito debe escribirse con letra tipo Arial tamaño 12 puntos, a doble espacio, en hoja tamaño carta, con márgenes de 2.5 cm en cada lado. La cuartilla estándar consiste en 30 renglones, de 60 caracteres cada renglón (1,800 caracteres por cuartilla). Las palabras en otro idioma deberán presentarse en letra itálica (cursiva).
- El texto debe presentarse como sigue:
  - 1) Página del título
  - 2) Resumen y palabras clave (en español e inglés) de acuerdo al tipo de artículo
  - 3) Texto de acuerdo al tipo de artículo
  - 4) Agradecimientos
  - 5) Referencias
  - 6) Texto de las tablas
  - 7) Pies de figura
- Cada sección se iniciará en hoja diferente.
- Deben omitirse nombres, iniciales o números de expedientes de los pacientes estudiados.
- Se aceptan las siglas, pero deben estar precedidas de lo que significan la primera vez que se citen y los símbolos de las unidades de medidas de uso internacional a las que está sujeto el gobierno mexicano.
- Los fármacos, drogas y sustancias químicas deben denominarse por su nombre genérico, la posología y vías de administración se indicarán conforme a la nomenclatura internacional.

### PÁGINA DE TÍTULO

- Incluye:
  1. Título en español e inglés (máximo 15 palabras) y título corto (no más de 40 caracteres).
  2. Nombre(s) de los autores en el orden en que se publicarán, si se anotan los apellidos paterno y materno pueden aparecer enlazados con un guión corto.

3. Créditos de cada uno de los autores incluyendo registro ORCID\* en caso de tenerlo (si no cuenta con él, se sugiere obtener su registro).
4. Institución o instituciones donde se realizó el trabajo.
5. Dirección para correspondencia: teléfono y dirección electrónica del autor responsable.

### EXTENSIÓN DEL TEXTO

- Artículo de investigación o revisión:
  - No exceder de 20 cuartillas, seis figuras, seis tablas y 50 referencias
- Reportes de caso clínico o artículos especiales:
  - No exceder de 10 cuartillas, cuatro figuras, cuatro tablas y 15 referencias
- Imágenes en cirugía:
  - No exceder de cuatro imágenes y cinco referencias

### AGRADECIMIENTOS

- Los agradecimientos y detalles sobre apoyos, fármaco(s) y equipo(s) proporcionado(s) deben citarse antes de las referencias. Enviar permiso por escrito de las personas que serán citadas por su nombre.

### REFERENCIAS

- Se identifican en el texto con números arábigos y en orden progresivo de acuerdo a la secuencia en que aparecen en el texto.
- Las referencias que se citan solamente en los cuadros o pies de figura deberán ser numeradas de acuerdo a la secuencia en que aparezcan por primera vez, la identificación del cuadro o figura en el texto.
- Las comunicaciones personales y datos no publicados serán citados sin numerar a pie de página.
- El título de las revistas periódicas debe ser abreviado de acuerdo al *Catálogo de la National Library of Medicine (NLM)*: disponible en: <http://www.ncbi.nlm.nih.gov/nlmcatalog/journals> (accesado 10/Nov/21).

\* ORCID: *Open Researcher and Contributor ID*. (<https://info.orcid.org/what-is-orcid/>)

Se debe contar con información completa de cada referencia, que incluye: título del artículo, título de la revista abreviado, año, volumen y páginas inicial y final. Cuando se trate de más de seis autores, deben enlistarse los seis primeros y agregar la abreviatura *et al.* Ejemplos, artículo de publicaciones periódicas hasta con seis autores:

- Vázquez LN, Ortiz J, Domínguez C, García F, Brea J, Falleiros ALH. Opinión de expertos sobre infecciones congénitas y perinatales. *Rev Enferm Infecc Pediatr.* 2015; 28 (111):566-569.

• Siete o más autores:

- Cornely OA, Maertens J, Winston DJ, Perfect J, Ullmann AJ, Walsh TJ et al. Posaconazole vs fluconazole or itraconazole prophylaxis in patients with neutropenia. *N Engl J Med.* 2007;356:348-359.

• En libros, anotar edición cuando no sea la primera:

- Cherry J, Demmler-Harrison GJ, Kaplan SL et al. Feigin and Cherry's textbook of pediatric infectious diseases. 7th ed. New York: Saunders; 2014.

• Capítulos de libros:

- Hardesty R, Griffith B. Combined heart-lung transplantation. In: Myerowitz PD. Heart transplantation. 2nd ed. New York: Futura Publishing; 1987. p. 125-140.

• Para más ejemplos de formatos de las referencias, los autores deben consultar <https://www.ncbi.nlm.nih.gov/books/NBK7256/> (accesado 11/May/17)

## TABLAS

- No tiene:  
 Sí tiene  
 Número (con letra): \_\_\_\_\_
- La información que contengan no se repite en el texto o en las figuras.
- Estarán encabezados por el título y marcados en forma progresiva con números arábigos de acuerdo a su aparición en el texto.

El título de cada tabla por sí solo explicará su contenido y permitirá correlacionarlo con el texto acotado.

## FIGURAS

- No tiene:  
 Sí tiene:  
 Número (con letra): \_\_\_\_\_
- Se considerarán como tales las fotografías, dibujos, gráficas y esquemas. Los dibujos deberán ser diseñados por profesionales.
- La información que contienen no se repite en el texto o en las tablas.
- Se identifican en forma progresiva con números arábigos de acuerdo al orden de aparición en el texto, recordar que la numeración progresiva incluye las fotografías, dibujos, gráficas y esquemas.
- Los títulos y explicaciones se presentan por separado.

## FOTOGRAFÍAS

- No tiene:  
 Sí tiene:  
 Número (con letra): \_\_\_\_\_
- En color:
- Serán de excelente calidad, blanco y negro o en color. Deberán estar en formato JPG (JPEG), sin compresión y en resolución mayor o igual a 300 ppp. Las dimensiones deben ser al menos las de tamaño postal (12.5 × 8.5 cm), (5.0 × 3.35 pulgadas).
- Si aparecen pacientes identificables deberán acompañarse de permiso escrito para publicación otorgado por el paciente. De no ser posible contar con este permiso, una parte del rostro de los pacientes deberá ser cubierto sobre la fotografía.
- Cada una estará numerada de acuerdo al número que se le asignó en el texto del artículo.

## PIES DE FIGURA

- No tiene:  
 Sí tiene:  
 Número (con letra): \_\_\_\_\_
- Están señalados con los números arábigos que, conforme a la secuencia global, les correspondan.

### ASPECTOS ÉTICOS

- Los procedimientos en humanos deben ajustarse a los principios establecidos en la Declaración de Helsinki de la Asociación Médica Mundial (AMM) y a lo establecido en la Ley General de Salud (Título Quinto) de México, así como a las normas del
- comité científico y de ética de la institución donde se efectúen.
- Los experimentos en animales se ajustarán a las normas del *National Research Council* y a las de la institución donde se realicen.
- Cualquier otra situación que se considere de interés debe notificarse por escrito a los editores.

#### Transferencia de Derechos de Autor

Título del artículo: \_\_\_\_\_  
\_\_\_\_\_  
Autor principal: \_\_\_\_\_  
Coautores: \_\_\_\_\_  
\_\_\_\_\_  
\_\_\_\_\_

Los autores certifican que el artículo arriba mencionado constituye un trabajo original y que no ha sido previamente publicado ni parcial ni totalmente. Asimismo, manifiestan que, en caso de ser aceptado para publicación, los derechos de autor serán transferidos a la **Revista Mexicana de Cirugía Endoscópica**, Órgano Oficial de Difusión Académica de la Asociación Mexicana de Cirugía Endoscópica.

Nombre y firma del autor principal y de todos los coautores:

\_\_\_\_\_  
\_\_\_\_\_  
\_\_\_\_\_

Lugar y fecha: \_\_\_\_\_

## Lista de verificación para ensayo clínico

(Adaptado de CONSORT: <http://www.consort-statement.org/media/default/downloads/CONSORT%202010%20Checklist.pdf>)

Elemento	Lista de cotejo
<input type="checkbox"/> Título	Tema principal de estudio. Indicar que es ensayo clínico controlado
<input type="checkbox"/> Palabras clave	De dos a cinco palabras que simplifiquen la búsqueda del artículo
<input type="checkbox"/> Resumen	En español e inglés, con extensión máxima de 250 palabras Estructura: <i>Introducción</i> con resumen de diseño experimental <i>Objetivos</i> principales del estudio <i>Material y métodos</i> resumen general <i>Resultados</i> más relevantes <i>Conclusión</i> primaria del estudio
<input type="checkbox"/> Introducción	De uno a dos párrafos que resuman antecedentes científicos, motivo del estudio, objetivos e hipótesis
<input type="checkbox"/> Material y métodos	Descripción del diseño experimental Criterios de inclusión, exclusión y eliminación Lugar, fechas y forma de recolección de datos Intervenciones (médicas o quirúrgicas) para cada grupo de estudio Definir objetivos primarios y secundarios del estudio Tamaño de muestra, aleatorización, cegamiento, implementación Métodos estadísticos utilizados
<input type="checkbox"/> Resultados	Información demográfica de cada grupo (Tabla 1) Resultados de la aleatorización, pacientes perdidos durante el seguimiento Resultados primarios (incidencia, riesgo relativo, intervalos de confianza, significancia, etcétera) Resultados secundarios Efectos adversos o no anticipados
<input type="checkbox"/> Discusión	Tablas y figuras relevantes (que no repitan resultados expresados en el texto) Relevancia del estudio en comparación con literatura previa Interpretación científica de los resultados Limitaciones y aciertos del estudio Posibles sesgos Validez externa
<input type="checkbox"/> Conclusiones	Conclusión primaria del estudio Conclusiones secundarias
<input type="checkbox"/> Información adicional	Registro de protocolo Aprobación del comité de investigación y ética institucional Financiamiento y conflicto de intereses



## Lista de verificación para revisión narrativa

(Adaptado de [https://www.elsevier.com/\\_data/promis\\_misc/ANDJ%20Narrative%20Review%20Checklist.pdf](https://www.elsevier.com/_data/promis_misc/ANDJ%20Narrative%20Review%20Checklist.pdf))

Elemento	Lista de verificación
<input type="checkbox"/> Título	Incluye el tema principal y la leyenda «revisión narrativa»
<input type="checkbox"/> Palabras clave	De dos a cinco palabras que incluyan el tema principal y las palabras «revisión narrativa»
<input type="checkbox"/> Resumen	En español e inglés, con extensión máxima de 200 palabras cada uno. No requiere estructura especial, pero el texto debe incluir antecedentes, objetivos, método de revisión y datos más relevantes de la revisión (implicaciones clínicas, sugerencias para investigación futura, etcétera)
<input type="checkbox"/> Introducción	De uno a dos párrafos que describan la justificación para realizar la revisión con base en lo que ya se conoce sobre el tema y especificar los objetivos principales de la misma
<input type="checkbox"/> Métodos	Especificar el proceso utilizado de búsqueda de la literatura (fuentes, años, idioma, diseño de los estudios revisados, características de las bases de datos, tipo de publicaciones seleccionadas, etcétera)
<input type="checkbox"/> Discusión	Discusión científica que resalte los hallazgos principales de los estudios revisados incluyendo comparación, análisis y calidad de los diferentes puntos de vista publicados. Especificar las limitaciones que implica una revisión narrativa Racionalización científica que justifique conclusiones Sugerir la necesidad de estudios futuros con base en las controversias o incógnitas aún existentes sobre el tema
<input type="checkbox"/> Conclusión	Resumen de la enseñanza o mensaje principal que resulte de la revisión

## Lista de verificación para estudios observacionales

Adaptado de STROBE: <https://www.strobe-statement.org/>

Elemento	Lista de verificación
<input type="checkbox"/> Título	Tema principal del estudio. Indica el tipo de diseño del estudio
<input type="checkbox"/> Palabras clave	De dos a cinco palabras que simplifiquen la búsqueda del artículo
<input type="checkbox"/> Resumen	En español e inglés, con extensión máxima de 250 palabras Estructura: <i>Introducción</i> con resumen de diseño experimental <i>Objetivos</i> principales del estudio <i>Material y métodos</i> resumen general <i>Resultados</i> más relevantes <i>Conclusión</i> primaria del estudio
<input type="checkbox"/> Introducción	De uno a dos párrafos que resuman antecedentes científicos, motivo del estudio, objetivos e hipótesis
<input type="checkbox"/> Material y métodos	Descripción del diseño experimental Lugar, fechas y forma de recolección de datos, seguimiento <i>Estudios de cohorte</i> : Criterios de elegibilidad, métodos de detección de pacientes, métodos de seguimiento, métodos de pareo

## Continúa lista de verificación para estudios observacionales

Adaptado de STROBE: <https://www.strobe-statement.org/>

Elemento	Lista de verificación
	<p><i>Estudio de casos y controles:</i>            Criterios de elegibilidad, métodos de asignación a grupos de casos y controles, métodos de pareo</p> <p><i>Estudio transversal:</i>            Criterios de elegibilidad, métodos de selección de pacientes            Definir claramente los objetivos primarios, variables de estudio, posibles confusores y criterios diagnósticos            Definir métodos de medición y recolección para cada variable de interés            Describir posibles fuentes de sesgo            Describir método de cálculo para tamaño de muestra            Describir cómo se analizaron las variables cuantitativas y cómo se determinaron los grupos de estudio            Describir los métodos estadísticos utilizados incluyendo el manejo de los datos no analizados            En estudios de <i>cohorte</i>, reportar manejo de casos perdidos durante el seguimiento            En estudios de <i>casos y controles</i>, describir los métodos de pareo utilizados            En estudios <i>transversales</i>, describir los métodos analíticos utilizados de acuerdo con el tipo de muestreo</p>
<input type="checkbox"/> Resultados	<p>Reportar el número de casos en cada fase del estudio: elegibles, incluidos, excluidos y eliminados            Incluir tabla con datos demográficos, clínicos y sociales de los participantes/grupos            Reportar número de casos con información incompleta para su análisis            Para estudios de <i>cohorte</i>, resumir los tiempos de seguimiento para los casos analizados            Reportar los resultados con base en los objetivos primarios expuestos            Reportar los niveles de significancia estadística e intervalos de confianza para cada variable estudiada</p>
<input type="checkbox"/> Discusión	<p>Incluir tablas y figuras relevantes (que no repitan resultados expresados en el texto)            Resumir los resultados principales con base en los objetivos del estudio            Describir la relevancia del estudio en comparación con la literatura previa            Incluir una interpretación científica de los resultados            Describir las limitaciones y aciertos del estudio así como sus sesgos y validez externa</p>
<input type="checkbox"/> Conclusiones	<p>Conclusión primaria del estudio            Conclusiones secundarias</p>
<input type="checkbox"/> Información adicional	<p>Registro de protocolo si se cuenta con ello            Aprobación de comité de investigación y ética institucional            Financiamiento y conflicto de intereses</p>

## Lista de verificación para caso clínico

(Adaptado de CARE: Case Report Guidelines: <https://www.care-statement.org>)

Elemento	Lista de verificación
<input type="checkbox"/> Título	Incluye el diagnóstico o intervención primaria del caso y las palabras «caso clínico» o «reporte de caso»
<input type="checkbox"/> Palabras clave	De dos a cinco palabras que incluyan el diagnóstico o intervención y las palabras «caso clínico»
<input type="checkbox"/> Resumen	En español e inglés, con extensión máxima de 200 palabras cada uno Estructura: <i>Introducción:</i> por qué el caso es especial y qué aporta a la literatura científica <i>Caso clínico:</i> síntomas y/o hallazgos clínicos principales <i>Diagnóstico principal,</i> intervención y resultados <i>Conclusión:</i> cuál es el aprendizaje principal del caso
<input type="checkbox"/> Introducción	De uno a dos párrafos que resuman por qué es interesante el caso
<input type="checkbox"/> Caso clínico	
Información del paciente	Información del paciente sin identificación del mismo Síntomas o manifestaciones principales del paciente Antecedentes relevantes: médicos, familiares, psicosociales, genéticos, etcétera Intervenciones (médicas o quirúrgicas) relevantes previas
Hallazgos clínicos	Hallazgos relevantes de la exploración física
Línea de tiempo	Información presentada en orden cronológico
Diagnóstico	Pruebas de laboratorio o imágenes relevantes Limitaciones diagnósticas (falta de pruebas necesarias, motivos) Diagnóstico principal y diferencial Pronóstico
Intervención	Tratamiento empleado: médico, quirúrgico, preventivo, etcétera Descripción del tratamiento: técnica, dosis, duración, etcétera Cambios en tratamiento (si los hubiere)
Seguimiento	Resultados clínicos Pruebas de seguimiento Apego a tratamiento y tolerancia Efectos adversos o no anticipados
<input type="checkbox"/> Discusión	Discusión científica con limitaciones y aciertos del reporte de caso Discusión de la literatura relevante relacionada al caso con las respectivas referencias Racionalización científica que justifique conclusiones
<input type="checkbox"/> Conclusión	Enseñanza o mensaje principal del reporte de caso en un párrafo
<input type="checkbox"/> Perspectiva del paciente	Si es posible solicitar punto de vista del paciente sobre su evolución, experiencia y perspectiva del desenlace
<input type="checkbox"/> Consentimiento informado	Mencionar si el paciente dio consentimiento para publicar su caso Proporcionar copia para el editor

## Lista de verificación para imágenes clínicas

Elemento	Lista de verificación
<input type="checkbox"/> Título	Incluye el diagnóstico o intervención primaria del caso y las palabras «imagen clínica»
<input type="checkbox"/> Autores	No más de cuatro autores
<input type="checkbox"/> Palabras clave	De dos a cinco palabras que incluyan el diagnóstico o intervención y las palabras «imagen clínica»
<input type="checkbox"/> Resumen	Sin resumen
<input type="checkbox"/> Imágenes	Se pueden incluir de dos a cuatro imágenes radiológicas, endoscópicas o laparoscópicas Deben ser representativas de alguna patología o hallazgo inusual que resulten en una enseñanza bien definida
<input type="checkbox"/> Texto	Debe incluir un breve relato del caso clínico, una descripción de cada imagen (resaltando su interés particular) y los puntos clave de enseñanza de las imágenes. Extensión máxima del texto: 800 palabras
<input type="checkbox"/> Bibliografía	Incluir de dos a cuatro referencias que apoyen la relevancia de las imágenes No confundir este tipo de trabajo con el de «reporte de casos clínicos». Incluir sólo los datos clínicos que aporten algo o se relacionen con las imágenes presentadas Las imágenes a color estarán disponibles únicamente en el formato electrónico de la revista, mientras que en el formato impreso aparecerán en blanco y negro

## Lista de verificación para artículos especiales y cartas al editor

Elemento	Lista de verificación
Tipos de artículo especial	<i>Terapéutica o práctica quirúrgica relevantes</i> (avances diagnósticos, técnicas nuevas, resumen de temas presentados en congresos recientes, etcétera) <i>Ensayos y opiniones de expertos</i> (como lo hago yo, historia, filosofía, bioética, etcétera) <i>Educación quirúrgica</i> (entrenamiento, simulación, profesionalismo, normas sanitarias, normas editoriales, etcétera)
<input type="checkbox"/> Título	Incluye el tema principal del manuscrito
<input type="checkbox"/> Autores	No más de dos autores
<input type="checkbox"/> Palabras clave	De dos a cinco palabras que incluyan el tema principal del manuscrito
<input type="checkbox"/> Resumen	En español e inglés con extensión no mayor de 250 palabras cada uno Sin estructura específica, pero debe incluir un mensaje claro que resalte el interés del texto Estilo abierto a criterio del autor Extensión no mayor de 2,000 palabras Puede incluir dos tablas y dos figuras
<input type="checkbox"/> Referencias	No más de 10 referencias No más de cinco años de antigüedad Citadas de acuerdo a las normas de la revista (lista de verificación general)
<input type="checkbox"/> Imágenes	No más de dos <b>CARTAS AL EDITOR</b> Escritas en forma de carta dirigidas al editor
<input type="checkbox"/> Texto	Definir adecuadamente la aclaración o comentario sobre alguna publicación previa No exceder de 700 palabras
<input type="checkbox"/> Referencias	Incluir al menos dos referencias para sustentar su argumento





## **BIBLIOTECAS E ÍNDICES ELECTRÓNICOS**

### **REVISTA MEXICANA DE CIRUGÍA ENDOSCÓPICA**

Biblioteca de la Universidad de Regensburg, Alemania

<http://www.bibliothek.uni-regensburg.de/ezeit/fl.phtml?notation=WW-YZ&bibid=ZBMED&colors=3&frames=&toc=&sfg=>

Biblioteca de la Universidad Federal de Sao Paulo, Brasil

<http://www.unifesp.br/dis/bibliotecas/revistas.htm>

Biblioteca del Instituto de Investigaciones Biomédicas, UNAM

<http://www.revbiomedicas.unam.mx>

Biblioteca de la Universidad Norte de Paraná, Brasil

[http://www.unopar.br/bibli01/biologicas\\_periodicos.htm](http://www.unopar.br/bibli01/biologicas_periodicos.htm)

LATINDEX. Sistema Regional de Información en Línea para Revistas Científicas de América Latina, el Caribe, España y Portugal

<http://www.latindex.org/>

Biblioteca del Instituto de Biotecnología UNAM.

<http://www.biblioteca.ibt.unam.mx/revistas.php>

Asociación Italiana de Bibliotecas (AIB)

<http://www.aib.it/aib/commiss/cnur/peb/peba.htm3>

Biblioteca Médica Estatal del Ministerio de Patrimonio y Cultura, Italia

<http://bms.beniculturali.it/ejnls/index.php>

Fundación Ginebrina para la Formación y la Investigación Médica, Suiza

[http://www.gfmer.ch/Medical\\_journals/Revistas\\_medicas\\_acceso\\_libre.htm](http://www.gfmer.ch/Medical_journals/Revistas_medicas_acceso_libre.htm)

PERIODICA (Índice de Revistas Latinoamericanas en Ciencias) UNAM

<http://biblat.unam.mx>

Medigraphic, Literatura biomédica

<http://www.medigraphic.org.mx>

Google Académico

<http://scholar.google.com.mx>



# 30

CONGRESO  
INTERNACIONAL  
DE CIRUGÍA ENDOSCÓPICA  
2022



3-7  
MAYO  
2022

# PUERTO VALLARTA

**Informes:** Tel: +52 (55) 52602089 y 1055-8110  
E-mail: [informacion@amce.com.mx](mailto:informacion@amce.com.mx)

[www.amce.com.mx](http://www.amce.com.mx)





## **Asociación Mexicana de Cirugía Endoscópica, A.C.**

Gral. Juan Cano Núm. 165, Col. San Miguel Chapultepec,  
11850, Ciudad de México, Alcaldía Miguel Hidalgo  
Teléfonos: 55-1055-8110 / 55-5260-2089